

Avaliação e complicações da tenorrafia do tendão de Aquiles: uma revisão de literatura

Evaluation and complications of tenorrhaphy of the Achilles tendon: literature review

Eduardo Alexandre da Silva, Wellington Fernando da Silva Ferreira, Elia Machado de Oliveira

Resumo:

Introdução: A existência de lesão do tendão de Aquiles ou tendão do calcâneo, acarreta em decorrência de seu rompimento prejuízo social e de funcionalidade mecânica do indivíduo. **Objetivo:** Evidenciar aspectos clínicos cirúrgicos e possíveis complicações da tenorrafia do tendão de Aquiles. **Metodologia:** Trata-se de um estudo descritiva exploratória de cunho qualitativo, através de uma revisão de literatura. Realizou-se, a busca de estudos em periódicos, publicados entre os anos de 2015 a 2021. A amostra final foi constituída por 14 textos científicos. **Resultados:** Os achados apontam uma produção atual escassa na temática específica. Em linhas gerais, ressaltaram-se, trabalhos científicos voltados aos eixos fundamentais do tema: epidemiologia da ruptura; fatores de riscos para lesão; diagnóstico e tratamento; técnica cirúrgica e tenorrafia. Diversos fatores são evidenciados, para as rupturas agudas dos tendões. Acometem indivíduos na faixa etária de 30 e 50 anos de idade, em sua maioria em indivíduos do sexo masculino, relacionado a prática esportiva de impacto individual e coletiva. O diagnóstico da lesão é confirmado perante o exame físico e de imagens. Os tratamentos são distintos para cada uma das lesões. O procedimento cirúrgico denominado clássico de via aberta, e o procedimento via intervenção percutânea, qual é procedimento cirúrgico minimamente invasivo. No pós-cirúrgico, a imobilização imediata, através do gesso suropodálico, promove a proteção e segurança adequada, para o método de tratamento na reabilitação funcional após a cirurgia. **Conclusão:** Portanto, visando a não reruptura e melhor manejo da qualidade de vida do indivíduo operado, a avaliação preconizada da marcha, bem como a mobilidade subtalar, amplitude de mobilidade do tornozelo, flexão dorsal e plantar de ambos os pés, suporte dos dedos, espessura do tendão, sensibilidade e aparência das cicatrizes, são intensificadas e qualificadas, acarretando um ciclo completo, desde o diagnóstico até a conclusão da reabilitação funcional.

Palavras-chave: Tendão do Calcâneo, Procedimentos Ortopédicos, Lesões, Sistema Musculoesquelético.

Abstract:

Introduction: The existence of injury to the Achilles tendon or Achilles tendon leads to the occurrence of its social defect and mechanical functionality of the individual. **Objective:** To highlight hospital clinical evaluative aspects of possible complications of Achilles tendon tenorrhaphy. **Methodology:** This is a qualitative exploratory descriptive study through a literature review, a search for studies in journals, published between the years 2015 to 2021. The final sample was made up of 14 scientific texts. **Results:** The findings point to a scarce current production on the specific theme. In general terms, scientific works focused on fundamental axes were highlighted: rupture epidemiology, risk factors for injury, diagnosis and treatment, surgical technique and tenorrhaphy. Several factors are highlighted for acute tendon ruptures. They affect individuals between the ages of 30 and 50 years old, mostly males, related to the practice of sports with individual and collective impact. The diagnosis of the lesion is confirmed by physical and imaging examination. Treatments are different for each of the lesions. The so-called classic procedure, open route, and the procedure via percutaneous intervention, which is the explicit minimally invasive procedure. In the post-surgical period, immediate immobilization, through suropodal plaster, promotes adequate protection and security, for the functional rehabilitation treatment method after surgery. **Conclusion:** Therefore, aiming at non-rupturing and better management of the operated individual's quality of life, the recommended gait assessment, as well as subtalar mobility, range of motion of the knee, dorsal and plantar flexion of both feet, toe support, tendon thickness, sensitivity and appearance of scars are intensified and considered, resulting in a complete cycle, from diagnosis to completion of functional rehabilitation.

Keywords: Achilles Tendon, Orthopedic Procedures, Injuries, Musculoskeletal System.

Como citar este artigo:
SILVA, E. A.; FERREIRA, W. F. S.; OLIVEIRA, E. M. Avaliação e complicações da tenorrafia do tendão de aquiles: uma revisão de literatura. Revista Saúde (Sta. Maria). 2023; 49.

Autor correspondente:
Nome: Eduardo Alexandre da Silva
E-mail: easilva.med@gmail.com
Formação: Médico.
Especialista em Ortopedia e Traumatologia, pelo Programa de Residência Médica, da Secretaria Municipal de Saúde de São José dos Pinhais-PR.
Filiação: Escola de Saúde Pública do Município de São José dos Pinhais – PR.

Endereço: R. Cruz Machado, 70 – São Pedro
São José dos Pinhais – PR

Data de Submissão:
19/06/2021
Data de aceite:
02/03/2023

Conflito de Interesse: Não há conflito de interesse

DOI:10.5902/2236583466363



INTRODUÇÃO

O corpo humano apresenta diversas especificidades anatômicas e fisiológicas, bem como suas estruturas e sistemas. Neste sentido, a existência de lesão do tendão de Aquiles ou tendão do calcâneo qual tem sua principal funcionalidade, conectar os músculos da região da panturrilha ao calcâneo, sendo uma das partes do corpo mais exigidas durante atividades de impactos e atletismo, necessita ser evidenciada quanto seu manejo anatômico adequada^(1,2).

Pra tal, os tendões do calcâneo são os maiores presentes na estrutura funcional anatômica, qual apresenta enorme resistência fisiológica. Por caracterização, suas estruturas expõem extensões, qual atende a porção distal dos respectivos músculos gastrocnêmios e solear. Estes, desempenham a transmissão de força e movimento muscular^(3,4).

Neste contexto, por diversos fatores extrínsecos e intrínsecos a fisiologia, é comumente evidenciado, fatores para as rupturas agudas dos tendões. Estudos apontam que a incidência é de 18 vezes para cada 100.000 indivíduos, e apresenta elevação de novos casos nas últimas décadas, por atividades relacionadas à prática de atividade esportiva^(5,6).

Autores apontam epidemiologicamente que 89% das rupturas são decorrentes das práticas esportivas. Entretanto, pesquisas de face histopatológicas evidenciam a ruptura espontânea de lesão prévia, ou seja, em decorrência de outras comorbidades ou inadequações sistêmicas: degeneração isquêmica ou calcificações; lipomatosa; mucóide; infiltração tumoral ou artropatia inflamatória. O uso de esteroides é evidenciado como fator de rupturas não aguda^(7,8).

Desta forma, a etiologia das rupturas do tendão de Aquiles tende a ser correlacionadas as existências de multifatores, dentre elas: utilização de calçados inapropriado; ocorrência de lesões em decorrência do peso excessivo; sobrecarga laboral, e alguns estudos relacionam a tendinopatia do Aquiles associada a indivíduos com comorbidades, por exemplo: a hipertensão arterial (HAS), obesidade mórbida, medicações, anticoncepcionários^(9,10).

Portanto, o tendão de Aquiles quando lesionado, acarreta prejuízo social e de funcionalidade mecânica ao indivíduo. Após a lesão, é evidenciado dor súbita e intensa na porção posterior do tornozelo. Desta forma, o diagnóstico da lesão é confirmado perante o exame físico, em observação á: diminuição da força do tornozelo; depressão palpável visível; teste de Thompson positivo^(11,12).

Deste modo, após o diagnóstico da lesão, o tratamento cirúrgico realizado por especialistas médicos é o reparo indicado ao tendão lesionado. O processo operatório adequado proporcionará a correta cicatrização fisiológica, corroborando na restauração da função mecânica e muscular do indivíduo lesionado^(13,14).

Contudo, no pós-operatório deve-se observar as articulações dos membros, e a tenorrafia realizada no tendão, pois é a imobilização adequadas e protegidas, que proporcionara estabilidade do tecido suturado, protegendo-o de eventuais traumatismos pelo período de seis semanas caso não ocorra complicações, através de gesso modular ao diâmetro lesionado^(15,16).

Logo, após o diagnóstico na etapa do processo cirúrgico e no tratamento, poderá ocorrer complicações, principalmente na intervenção cirúrgica do tendão de Aquiles, na tenorrafia suturada, embora ocorra uma diversidade no tipo de sutura, a resistência de não suportar em decorrente de possível hiper esforço no período de neotecido cicatricial enfraqueceria a tenorrafia, podendo apresentar risco de nova ruptura^(17,18).

Contudo, justifica-se, conforme problemática supracitada, lacunas existentes na ortopedia. Considera-se, fundamental evidenciar as complicações, riscos e avaliação do procedimento cirúrgico na qualidade da assistência prestada, buscando apresentar melhorias e capacitação da equipe de multidisciplinar. Portanto, a presente revisão objetiva-se, evidenciar aspectos clínicos cirúrgicos e possíveis complicações da tenorrafia do tendão de Aquiles.

METODOLOGIA

Trata-se de uma revisão integrativa de caráter descritiva exploratória, não sistemática, com abordagem qualitativa, hipotética-dedutiva⁽²¹⁾. Para a obtenção dos artigos explorados, foi utilizada a consulta dos Descritores em Ciência e Saúde (DeCS): Tendão do calcâneo; Procedimentos Ortopédicos; Lesões; Rupturas; Tenorrafia; Sistema Musculoesquelético. Utilizados nas buscas suas respectivas traduções nas línguas de inclusão.

O levantamento na base de dados foi realizado através de artigos originais e revisões de literatura que abordassem o tema da pesquisa, com publicações entre os anos de 2015 a 2021. Utilizados somente artigos em português, espanhol e inglês, que versaram sobre a especificidade da temática, por meio de acervos de dados digitais como: Literatura Latino-Americana e do Caribe em Ciências da Saúde (LILACS), Centro Latino-Ame-

ricano e do Caribe de Informação em Ciências da Saúde (BIREME), Scientific Electronic Library Online (SciELO), Biblioteca Virtual em Saúde (BVS).

Como critério de inclusão, foram incluídos na pesquisa artigos originais e de revisão, em que abordassem o assunto de interesse, disponibilizados no Brasil de acesso livre. Como critério de exclusão, foram artigos e ensaios cujo os temas não abordasse assunto relevante para a pesquisa e artigos em bases internacionais de acesso pago.

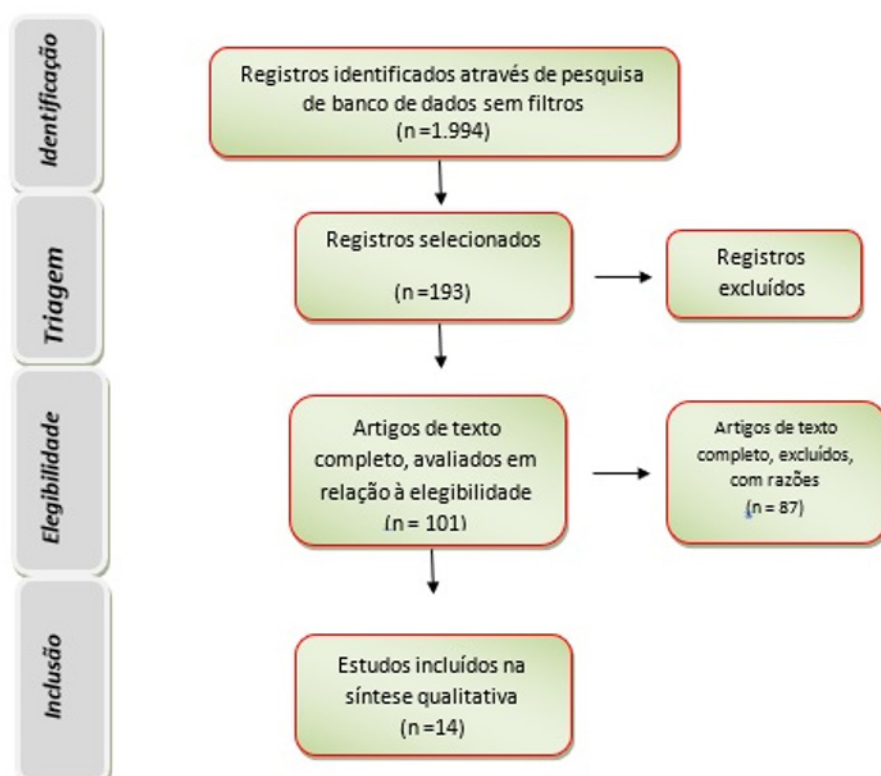
Como pergunta norteadora, estruturou a seguinte questão: Quais as percepções das literaturas nas complicações na tenorrafia do tendão de Aquiles, bem como o processo cirúrgico e avaliação visando proporcionar uma qualidade na assistência em saúde?

Assim, o material composto foi de 14 artigos que foram submetidos à técnica de avaliação e análise de conteúdo constituído por três etapas: exploração do referencial teórico, compilação e agrupamento de evidências e interpretação dos resultados.

A primeira etapa possibilitou visão geral do conteúdo dos artigos, por meio da leitura dos resumos e fichamento. Os textos na íntegra, após uma primeira leitura, foram organizados com o auxílio de um formulário composto das variáveis: ano/autor, objetivos, e resultados encontrados.

A etapa de exploração do material foi desenvolvida a partir da releitura dos textos, favorecendo a construção de categorias temáticas de análise. Posteriormente, na etapa de interpretação dos resultados, foram observadas as colocações existentes sob a ótica de diferentes autores.

Figura 1. O fluxograma apresenta o processo de seleção dos estudos.



RESULTADOS E DISCUSSÕES

Os resultados obtidos demonstram o histórico contemporâneo da problemática. Também aborda os achados de uma produção atual escassa na temática específica, para tal, justifica-se, o recorte temporal pesquisado. Em linhas gerais ressaltaram-se, trabalhos científicos voltados aos eixos fundamentais: Epidemiologia da ruptura, fatores de riscos para lesão, diagnóstico, tratamento, técnica cirúrgica e tenorrafia^(14-20,22-27).

Quadro 01 – Compilação dos principais aspectos inerente à temática.

AUTOR/ANO	TITULO	OBJETIVOS	MÉTODOS	PRINCIPAIS RESULTADOS
Luna-Arnez et al. ⁽¹⁴⁾	Protocolo de Durán modificado en rehabilitación precoz de lesiones tendinosas flexoras de la mano.	Conhecer a eficácia do Protocolo de Durán modificado em lesões tendinosas flexores da mão que determinam o grau de incapacidade funcional em pacientes tratados.	Ensaio clínico.	A aplicação do protocolo de Durán modificado como reabilitação precoce em pacientes com lesão do tendão flexor da mão é mais eficaz que o tratamento reabilitação convencional, sendo uma ferramenta que pode ser aplicada no início e pós-operados para essa condição.
Junior e Barbosa. ⁽¹⁵⁾	Lesão no tendão calcâneo de um atleta de voleibol: relato de experiência.	Descrever a recuperação de um jogador de voleibol com lesão no tendão calcâneo que teve o tratamento através de três medicinas.	Relato de experiência.	O uso do tênis adequado para jogar voleibol com a tornozeleira é equipamento fundamental para amenizar ou evitar lesão na prática dessa modalidade. Entretanto, apesar da gravidade da lesão foi curada através de três medicinas (fisioterapia, homeopatia e medicina espiritual).
Zellers et al. ⁽¹⁶⁾	Defining components of early functional rehabilitation for acute achilles tendon rupture: a systematic review.	Definir a reabilitação funcional precoce quando usado para tratar a ruptura do tendão de Aquiles e identificar medidas de resultado para avaliar o efeito do tratamento.	Revisão sistemática.	A reabilitação funcional precoce inclui apoio ao peso e uma variedade de intervenções baseadas em exercícios. A reabilitação carece de uma definição padronizada, as intervenções e as medidas de resultado são altamente variáveis.

Quadro 01 – Compilação dos principais aspectos inerente à temática.

AUTOR/ANO	TITULO	OBJETIVOS	MÉTODOS	PRINCIPAIS RESULTADOS
Moriya et al. ⁽¹⁷⁾	Clinical outcomes of early active mobilization following flexor tendon repair using the six-strand technique: short- and long-term evaluations.	Avaliar os fatores que influenciam os resultados do reparo do tendão flexor.	Estudo quali-quantitativo.	A taxa de ruptura foi de 5,4% nos pacientes e relacionadas ao nível de especialização dos cirurgiões. Cinco em cada seis tendões rompidos foram reparados por cirurgiões inexperientes.
Van-dijk et al. ⁽¹⁸⁾	Rehabilitation after surgical treatment of peroneal tendon tears and ruptures.	Fornecer uma visão geral das evidências disponíveis sobre os programas de reabilitação após pacientes operados com lesões e rupturas no tendão.	Revisão sistemática.	A reabilitação direcionada e apropriada é um fator importante no sucesso clínico de rupturas e rupturas de tendões fibulares tratados cirurgicamente. Há uma tendência para um menor tempo de imobilização e amplitude de movimento precoce. É importante ajustar o protocolo de reabilitação a cada paciente específico para uma reabilitação ideal.
Carvalho et al. ⁽¹⁹⁾	Avaliação mecânica e dimensional dos fios de sutura de nylon usados em procedimentos cirúrgicos em hospital público em uma capital do Nordeste.	Avaliar a qualidade das informações das embalagens e das características físicas dos fios de Nylon monofilamentares empregados nas suturas em um hospital de uma capital do Nordeste.	Estudo qualitativo	Informações da embalagem presentes em sua maioria e os valores encontrados foram superiores aos indicados na norma, sendo o menor valor encontrado para a resistência à tração 4,65 kgf. Em relação à resistência ao encastamento, os valores mínimos dos fios A e B foram 1,30 e 1,40 kgf, os valores médios 2,10 e 2,35 kgf, respectivamente. Logo, todos os fios se mostraram de acordo com as determinações.
Demore et al. ⁽²⁰⁾	Comparação de resultados entre o reparo terminal simples e o reforço do tendão fibular curto no tratamento cirúrgico das rupturas do tendão calcâneo.	Comparar os resultados funcionais dos pacientes operados para ruptura aguda do tendão calcâneo.	Estudo quantitativo.	A utilização do tendão fibular curto como reforço no reparo das rupturas agudas do tendão calcâneo operadas entre o primeiro e quinto dia não apresenta vantagens quando comparada à técnica de tenorrafia simples termino terminal.

Quadro 01 – Compilação dos principais aspectos inerente à temática.

AUTOR/ANO	TITULO	OBJETIVOS	MÉTODOS	PRINCIPAIS RESULTADOS
Moreira; Brandalize e Martinelli. ⁽²²⁾	Tendinopatia de aquiles em atletas: uma revisão sistemática.	Descrever quais esportes que predispõe maior risco de acometimento de tendinite de Aquiles em seus praticantes.	Revisão sistemática.	Dentre os esportes analisados, a corrida de longa distância, seguida da corrida de média distância e esportes que envolvam saltos foram as modalidades que apresentaram uma maior frequência de acometimento do tendão de Aquiles.
Lazaroni et al. ⁽²³⁾	Resultados funcionais isocinéticos do reparo aberto e percutâneo do tendão de Aquiles.	Comparar resultados funcionais isocinéticos com medidas objetivas e confiáveis, de pacientes submetidos ao reparo aberto e a uma abordagem percutânea.	Estudo quantitativo	Nenhuma complicação grave foi observada. O tempo médio para retorno ao esporte foi de 9 meses. As variáveis isocinéticas e a perimetria foram similares em ambos os grupos, quando comparados os membros operados e aos não operados, e também não diferiram na comparação entre as abordagens aberta e percutânea.
Freitas et al. ⁽²⁴⁾	Rotura negligenciada do tendão de Aquiles: caso de reconstrução com enxerto sintético	Definir a rotura crônica continua sobre alvo de controvérsia, com o intervalo de tempo em 4 semanas.	Relato de experiência.	Os casos de rotura crônica do tendão de Aquiles, num homem de 34 anos, praticante de desporto recreativo, em que ocorreu reconstrução do tendão com enxerto sintético Bard Mesh® segundo técnica cirúrgica, utilizado na reparação de defeitos da parede abdominal. O baixo custo da Bard Mesh® e a sua biocompatibilidade já amplamente testada no âmbito de cirurgias da parede abdominal foi eficiente.
Baumfeld; Baumfeld e Nery. ⁽²⁵⁾	A entese do tendão de Aquiles vista como um “órgão”: aprimorando os conceitos da tendinopatia insercional.	Correlacionar estrutura-função de enteses e aos fatores mecânicos que influenciam a relação entre enteses e o exercício.	Revisão de literatura.	A aplicação do conceito de “entese órgão” é relacionada a um conjunto de estruturas adjacentes à própria entese, qual foi observada. É fundamental compreender as tendinopatias insercionais do tendão de Aquiles. Há um foco especial em relação à natureza degenerativa e não inflamatória da tendinopatia insercional, nos estudos realizados.

Quadro 01 – Compilação dos principais aspectos inerente à temática.

AUTOR/ANO	TITULO	OBJETIVOS	MÉTODOS	PRINCIPAIS RESULTADOS
Bertelli et al. ⁽²⁶⁾	Reconstrução do tendão calcâneo utilizando técnica minimamente invasiva com reforço do tendão fibular curto.	Avaliar a técnica minimamente invasiva para reparo da lesão do tendão calcâneo, utilizando reforço do tendão fibular curto.	Estudo quantitativo.	A técnica minimamente invasiva do tendão calcâneo com reforço do tendão fibular curto mostrou-se eficiente, com baixo nível de complicações, de execução simples e com alto grau de satisfação dos pacientes.
Pinto et al. ⁽²⁷⁾	Avaliação clínica e morfológica do tendão do calcâneo: estudo ultrassonográfico de sujeitos patológicos e saudáveis.	Avaliar a morfologia e aspectos clínicos do tendão do calcâneo de indivíduos com e sem tendinopatia do tendão do calcâneo.	Estudo quali-quantitativo.	Não foram demonstradas anormalidades que indicassem inflamação nas imagens de ultrassonografia e nos testes clínicos. A presença de tendinopatia, comprovadas pelos achados nas imagens de ultrassom e pelos resultados positivos dos testes à palpação e clínicos.

Fonte: Elaborado pelos autores.

Ao que tange a estrutura do corpo humano, a existência de lesão é relatada na literatura em específico na região do tendão de Aquiles e calcâneos, descrita por Hipócrates, qual evidenciou que um possível corte ou traumatismo agudo na região, poderia adoecer o indivíduo acarretando ao óbito em decorrência de complicações⁽¹⁴⁻¹⁶⁾.

Neste sentido, aspectos inerentes ao processo estrutural anatômico, evidenciada na literatura, apresentam os tendões de Aquiles ou calcâneos com características biomecânicas, tais como a capacidade de estiramento da fibra muscular, em aproximadamente 4% de sua capacidade, antes da ocorrência da lesão. Neste contexto, grandes partes das rupturas agudas ocorrem em virtude da prática de atividade esportiva, entretanto, diversos autores, evidenciam patologia degenerativa pré-existente, intratendinosa na ruptura do tendão de Aquiles⁽¹³⁻¹⁷⁾.

Estudos apontam que a problemática acomete individuais na faixa etária de 30 á 50 anos de idade, em sua grande maioria em indivíduos do sexo masculino, relacionado à prática esportiva, de impacto individual e coletivo: futebol; basquetebol; voleibol; atletismo de modalidades de corrida; marcha; lançamentos e saltos, entre outras dinâmicas esportivas. Aos indivíduos de raça/cor branca predomina o risco de lesão em relação à etnia negra, conforme relatos da literatura⁽¹⁴⁻¹⁸⁾.

Entretanto, na contemporaneidade estas lesões correlacionam-se, ao inadequado e traumático impacto/força, ou de trabalho, ponderando seu agravamento e reabilitação do pé e tornozelo, prejudicando funcionalidade essencial para a continuação de uma boa qualidade de vida do atleta e indivíduo comum⁽¹⁵⁻¹⁹⁾.

Autores relatam em seu estudo, a incidência de rupturas de tendão de Aquiles, qual varia em média de 8,3 rupturas para cada 100.000 indivíduos adultos atletas profissionais ou amadores e idosos. Para tal, a etiologia das rupturas do tendão de Aquiles, tende a ser correlacionada à existência de multifatores⁽¹⁶⁻²⁰⁾.

Neste contexto, após as lesões são evidenciadas dores súbitas, e intensas na porção posterior do tornozelo. Desta forma, o diagnóstico da lesão é confirmado perante o exame físico, e de imagens realizado pelo profissional médico e equipe multiprofissional^(17-20,22).

As principais características no diagnóstico consistem na diminuição da força do tornozelo, depressão palpável visível, e teste de Thompson positivo, que é realizado ao fazer o diagnóstico de um tendão de Aquiles rompido. Logo, o paciente deve ficar em decúbito ventral sobre a mesa de exame, os pés deverão ficar estendido para fora da mesa, onde será realizada a pressão no músculo da panturrilha. Este movimento deverá fazer com que o pé, realize uma discreta flexão plantar. Em um paciente com um tendão de Aquiles rompido, o pé não irá se mover^(19,22).

Deste modo, após o diagnóstico da lesão, o tratamento cirúrgico é o reparo indicado ao tendão lesionado. O processo operatório adequado proporcionará a correta cicatrização fisiológica interna das fibras musculares, corroborando na restauração da função mecânica muscular do indivíduo lesionado^(20,22-24).

Para tal, a literatura versa a necessidade de resgatar a ininterruptão da área lesada, objetivando a reabilitação da função do tríceps sural, da força e mobilidade do tornozelo no indivíduo lesionado. Contudo, a diversidade de métodos aplicados é diferente segundo a literatura. O tratamento conservador evidencia grandes taxas de rerupturas, de ampliação do tendão com diminuição da força muscular⁽²³⁻²⁶⁾.

Segundo os métodos de Ma e Griffith, qual apresentam a sutura percutâneo minimamente invasivo, com base no tipo de gravidade das lesões do tendão, evidencia a possibilidade em que todas as intervenções poderá existência de complicações, quais

nesta modalidade de procedimento são reduzidas, embora possam ser as infecções na passagem do fio, assim como compressão do nervo sural⁽²⁴⁻²⁷⁾.

Contudo, há distintos procedimentos para o tratamento cirúrgicos para estas lesões. Por exemplo, o procedimento denominado clássico, de via aberta qual segundo a literatura evidencia inúmeras complicações cutâneas. Entretanto, o procedimento via intervenção percutânea qual é procedimento cirúrgico minimamente invasivo, o qual se faz uma punção na pele para o acesso aos órgãos internos e tecidos, a literatura evidencia que são menores os riscos e na desvascularização do tendão, minimizando hematomas após a ruptura, preservando aspectos biológicos, anatômicos, estimulando a regeneração. Ambos os modos de procedimento/tratamento preconizam a mobilização precoce, alinhando o colágeno e fibras elásticas funcionais com o objetivo de reabilitação^(14,26,27).

Estudos realizados comparando as vias de tratamento apresentam uma menor taxa de complicações nos procedimentos percutânea, e a abordagem via aberta com taxas elevada de risco de reruptura. Embora, ambos os procedimentos apresentem resultados similares de funcionalidade⁽¹⁵⁻¹⁸⁾.

Segundo literatura o uso de tendões locais com o objetivo de reforçar, é ideal nas lesões diagnosticadas como completas do tendão de Aquiles. Para a utilização dos tendões para flexor longo dos dedos e flexor longo do hálux, qual é evidenciado e por sua vez poderá apresentar um grau de limitação da flexão dos dedos e hálux⁽¹⁶⁻¹⁹⁾.

Logo, na transferência do flexor longo do hálux, há o risco de comprometer a marcha, o salto e a corrida. O tendão do fibular curto teoricamente apresenta-se, relativamente forte, e sua transferência não acarreta perda funcional ou alteração no pé⁽¹⁷⁻²⁰⁾.

Em linhas gerais, a efetivação da intervenção cirúrgica de modo seguro, segue protocolos inerentes aos procedimentos para determinada característica de lesão, sendo estas, com aplicação anestésica local ou geral conforme a emergência e/ou outras comorbidades do paciente na intervenção. Assim, o paciente é posicionado em decúbito ventral, com os pés na região do campo operatório, com ambos os membros esterilizados, objetivando ter referências ao tensionamento e observar aspectos fisiológicos similares necessários das âncoras⁽²²⁻²⁴⁾.

Para tal, a lesão deve ser avaliada, objetivando compreender o local na junção do osso e no miotendínea, observando as características identificadas, se esta é linear ou parcialmente, e/ou se acaso a lesão for desfiada por esgarçamento, identificando se há degeneração tendínea⁽²³⁻²⁵⁾.

Desta forma, as técnicas cirúrgicas implicam na incisão longitudinal e medial, com pequena curva acentuada. Quando realizada a incisões de via aberta ou percutânea, conforme o modo efetivado a incisão é na região proximal do tendão lesionado, é sucessivamente aplicadas às agulhas para a tenorrafia, controlando por palpação para a porção distal, afastando-se, na região retrocalcânea medial, conforme técnica cirúrgica do material utilizado, visando uma adequada cicatrização e imobilizado com tala gessada posteriormente ao termino do procedimento⁽²⁴⁻²⁶⁾.

Quanto ao tipo de sutura na tenorrafia realizada, há uma gama de maneiras para passar o fio, sendo o material fio simples ou duplos, realizando separadamente a passagem dos fios de sutura. Ambos passaram na metade dos cotos do tendão, portanto, dupla sutura. Caso necessário, utilizam-se pontos de reforço isolados subcutâneo⁽²⁵⁻²⁷⁾.

Assim, na tenorrafia a resistência adequada dependerá do tipo de sutura tendínea, assim como a gravidade da lesão quantificação do desfilamento. Na ruptura aguda ou crônica os fios grossos tendem a ser difícil sua utilização na suturação ao zigzaguear através do tendão, estes podem ocasionar complicações no pós-cirúrgico. O fio fino corre facilmente propiciando aproximação dos cotos tendíneos⁽¹⁶⁻²⁰⁾.

Neste contexto, o tratamento de ruptura aguda de tendão Aquiles, além de inúmeros procedimentos descritos na literatura para a reconstrução da ruptura objetivando recuperar a funcionalidade, tem suas intervenções cirúrgicas baseados em reforço com outros músculos ou tendões, ou com o uso de materiais especiais de sutura, próteses e malhas. Estas são relatadas como bem sucedidos em aproximadamente 90% dos procedimentos. O uso de material mínimo de sutura do tipo reabsorvível tende a apresentar ausência de complicações musculares locais, uma vantagem em relação ao uso desse tipo de material sutura⁽¹²⁻¹⁴⁾.

Contudo, as complicações mais evidenciadas na intervenção cirúrgica e na tenorrafia na literatura são: diminuição da força; atrofia muscular; pressionamento do nervo pe-

riférico; rigidez articular; necrose cutânea; fístulas; infecção e reruptura. Em linhas gerais, estudos apontam como complicações além da reruptura, infecção profunda e lesão do nervo sural, úlceras de pele na região retro calcâneas^(14-17,22).

Embora as técnicas invasivas tendam a apresentar excelentes aspectos estéticos pós-procedimentos, assim como resultados de plena funcionalidade durante a regeneração e reabilitação, a complicação mais descrita na literatura é a existência da Trombose Venosa Profunda (TVP), com ausência ou presença de embolia pulmonar, com alto índice de acometimento em ambos os casos da modalidade de tratamento realizada^(15-18,23).

No pós-cirúrgico, a imobilização imediata, após a tenorrafia, e drenagem por aspiração contínua por vácuo, realiza-se então, o curativo apropriado na lesão, estruturando-se, o gesso suropodálico, observando a proteção e segurança adequada, para o método de tratamento de reabilitação funcional, que após a cirurgia, inicia-se, de 24 a 48 horas após a intervenção cirúrgica^(16-19,24).

Para o protocolo de reabilitação, aos dias iniciais preconiza-se, repouso observando o acometimento cirúrgico, dor, rubor e sinais de infecções. Realiza-se, elevação dos membros e flexionamento do joelho. Aproximadamente no décimo dia, utiliza-se, a movimentação com muletas, sem apoio do membro ao solo, tendo anteriormente realizado exercícios fisioterápicos^(20,22).

Após o décimo dia é permitido remover o gesso e apoio parcial ao solo, usando muletas evitando flexão dorsal forçada do pé operado. A partir da primeira quinzena após a intervenção cirúrgica, a suturação externa tem seus pontos removidos, sempre reabilitando as forças musculares continua com supervisão de equipe multiprofissional. Na segunda quinzena, intensifica-se gradativamente a dorsiflexão do pé, amplificando a força muscular, podendo neste estágio de reabilitação funcional, iniciar exercícios específicos como natação⁽²⁴⁻²⁶⁾.

Quando o procedimento completar 45 dias de sua realização, uma muleta poderá ser removida aumentando a dorsiflexão do pé, intensificando atividade física como esteira por exemplo. No segundo mês, tende-se, a aumentar a flexão dorsal de exercícios de força, inclusive para o tríceps. No terceiro mês pós-procedimento cirúrgico exercícios de subida e descida, e caminhadas rápidas, retomando seu condicionamento através de atividades físicas⁽¹⁶⁻¹⁸⁾.

Portanto, visando a não reruptura e melhor manejo da qualidade de vida do indivíduo operado, a avaliação preconizada da marcha frontal e lateral: decolagem; apoio; claudi-

cação; bem como a mobilidade subtalar; amplitude de mobilidade do tornozelo; flexão dorsal e plantar de ambos os pés; suporte dos dedos; espessura do tendão; sensibilidade e aparência das cicatrizes, são observadas e avaliadas para contemplar a satisfação do procedimento realizado, findando assim todo o processo⁽¹⁴⁻²⁰⁾.

CONSIDERAÇÕES FINAIS

Os achados apontam uma produção atual escassa nesta temática, ressaltaram-se trabalhos científicos voltados aos eixos fundamentais. Há diversos fatores extrínsecos e intrínsecos a fisiologia, para as rupturas agudas dos tendões. É importante ajustar o protocolo de reabilitação a cada paciente, em específico para uma reabilitação ideal. A problemática acomete predominantemente individuais na faixa etária de 30 a 50 anos de idade, do sexo masculino, relacionado a prática esportiva de impacto individual e coletiva. O diagnóstico da lesão é confirmado perante o exame físico e de imagens. O tratamento cirúrgico realizado por especialistas médicos é o reparo indicado ao tendão lesionado.

Contudo há distintos procedimentos para tratamento em específico os cirúrgicos, para estas lesões. O procedimento denominado clássica, de via aberta e via intervenção percutânea. Comparando as vias de tratamento há uma menor taxa de complicações nos procedimentos percutânea, e a via aberta apresenta taxas elevada de risco de e reruptura. Para tal, na tenorrafia a resistência adequada dependerá do tipo de sutura tendínea, assim como a gravidade da lesão quantificação do desfilamento. Na ruptura aguda ou crônica os fios grossos tendem a ser difícil sua utilização na suturação ao zigzaguear através do tendão, estes podem ocasionar complicações no pós-cirúrgico.

Contudo, as complicações mais evidenciadas na intervenção cirúrgica e na tenorrafia na literatura são: diminuição da força atrofia muscular, prisoneiro do nervo periférico, rigidez articular, necrose cutânea, fístulas, infecção e reruptura. Em linhas gerais, são complicações além da reruptura, TVP, infecção profunda e lesão do nervo sural, úlceras de pele na região retro calcâneas.

Mesmo com relatos do crescimento do alento a problemática percebeu-se que há escassez da literatura sobre a luz da temática, o que resultou na principal limitação deste estudo. Desta forma, evidencia-se a necessidade da realização de novos estudos a fim de investigar analisar, recomendar reflexões aos profissionais da saúde e sociedade.

REFERÊNCIAS

1. Pereira A. Análise de dados, o tendão de aquiles da pesquisa interventiva nos mestrados profissionais em educação: por quê?. Tear: Revi de Educa, Ciên e Tecno. 2022;11(2):1-21.
2. Watzl MDTP, et al. Aspectos da ultrassonografia na avaliação do tendão do calcâneo após tenotomia para tratamento de pé torto congênito pela técnica de Ponseti. Rev. Radiol. Bras. 2019;53(1):34–35.
3. Medeiros NW, Brandolfi JA, Longen WC. Tendinose do tendão de aquiles associada à entesopatia de calcâneo: um estudo de caso. Rev. Inova. Saúd. 2017;6(2):1-2.
4. Pansini JV, Guizzo J. Tratamento cirúrgico da tendinopatia do tendão calcâneo. Rev. ABTPé. 2011; 5(2):53-62.
5. Lima LS, et al. Tratamento de lesão cutânea em região metacarpiana após tenorrafia com auxílio de Brassica oleracea capitata e óleo de girassol ozonizado. Rev. bras. Med. Equina. 2018;13(80):4-6.
6. Monteiro A. Tendão de Aquiles: curvas de normalidade em crianças como possível marcador para hipercolesterolemia familiar. Rev. Radiol. Bras. 2009;42(3):5-6.
7. Bezerra RFDAMedidas do tendão do calcâneo no primeiro ano de vida. Rev. Radiol. Bras. 2009; 42(3):141-144.
8. Mayer A, et al. Desequilíbrios musculares entre flexores dorsais e plantares do tornozelo após tratamento conservador e acelerado da ruptura do tendão calcâneo. Rev. Fisioter e Pesqui. 2010; 17(2):108-113.
9. Adames MK, et al. Ruptura do tendão calcâneo: mobilização e carga precoce após reparo cirúrgico. Rev. ABTPé. 2010;4(1):52-9.

-
10. Giesen T, Elliot D. Prevenção de resultados desfavoráveis após cirurgia primária do tendão flexor. *Indian. Journal. of Plastic. Surgery.* 2013;46(2):312-324.
 11. Álvarez, MFA. Rehabilitación post-quirúrgica de La tenorrafia de los tendones flexores de La mano. revisión sistemática. *Rev. Colomb. Rehabil.* 2012;11(1):22-31.
 12. Azócar ZHL, Fernández CSA, Fontecilla CN. Tenorrafia del tendón de aquiles: revisión de experiencia con técnica abierta. *Rev. chil. ortop. Traumatol.* 2006;47(4):208-213.
 13. Bertolini GRF. Tratamento fisioterapêutico pós tenorrafia do tendão calcâneo. *Rev. Fisiote. Bras.* 2007;8(3):210-213.
 14. Luna-Arnez JC. Protocolo de Durán modificado en rehabilitación precoz de lesiones tendinosas flexoras de la mano. *Cuader, Hosp. Clíni.* 2019;60(1):17-23.
 15. Junior NKM, Barbosa O. Lesão no tendão calcâneo de um atleta de voleibol: relato de experiência. *Rev. Bras. Prescr. Fisiol. Exerc. (RBPFEEX).* 2016;10(57):29-66.
 16. Zellers JA, et al. Defining components of early functional rehabilitation for acute Achilles tendon rupture: a systematic review. *Rev. Orthop, jour, of sport. Med.* 2019;7(11):1-22.
 17. Moriya K. Resultados clínicos da mobilização ativa precoce após o reparo do tendão flexor usando a técnica de seis passadas: avaliações de curto e longo prazo. *Journal. of Hand. Surgery.* 2015;40;(3):250-258.
 18. Van-Dijk PA, et al. Reabilitação após tratamento cirúrgico de lesões e rupturas do tendão peroneal. *Rev. Cirurg. Joelho, Traumatol, Esport, Artrosc.* 2016;24;1165-1174.

19. Carvalho CS, et al. Avaliação mecânica e dimensional dos fios de sutura de nylon usados em procedimentos cirúrgicos em hospital público em uma capital do Nordeste. *Rev. Intertox. Toxicol. Risco. Ambi. Socie.* 2019;12(3):1-12.
20. Demore AB, et al. Comparação de resultados entre o reparo termino terminal simples e o reforço do tendão fibular curto no tratamento cirúrgico das rupturas do tendão calcâneo. *Rev. ABTPé.* 2017;11(2):74-8.
21. Galvão TF, Pereira MG. Revisões sistemáticas da literatura: passos para sua elaboração. *Rev. Epidemiol. Serv. saúd.* 2014;23(1):183-184.
22. Moreira EG, Brandalize SDRC, Martinelli PM. Tendinopatia de aquiles em atletas: uma revisão sistêmica. *Rev. Dom. Acadêm.* 2021;4(1):1-10.
23. Lazaroni PSO, et al. Resultados funcionais Isocinéticos do reparo aberto e percutâneo do tendão de Aquiles. *Rev. Scientific. Journal. of the. Foot. Ankle.* 2018;12(1), 55-60.
24. Freitas MP, et al. Rotura negligenciada do tendão de Aquiles: caso de reconstrução com enxerto sintético. *Rev. Tobillo. Pie.* 2017;9(2):161-164.
25. Baumfeld D, Baumfeld T, Nery C. A entese do tendão de Aquiles vista como um “órgão”: aprimorando os conceitos da tendinopatia insercional. *Rev. Tobillo. Pie.* 2017;9(2):177-181.
26. Bertelli HD, et al. Reconstrução do tendão calcâneo utilizando técnica minimamente invasiva com reforço do tendão fibular curto. *Rev. ABTPé.* 2017;11(2):79-83.
27. Pinto AP, et al. Avaliação clínica e morfológica do tendão do calcâneo: estudo ultrassonográfico de sujeitos patológicos e sadios. *Rev. Univap.* 2020;26(52):52-66.