

COMPRESSÃO DO COLO DESCENDENTE POR FIBROMA VAGINAL EM CANINO.
DESCRIÇÃO DE UM CASO

The compression of descendent colon by vaginal fibroma in a bitch
A case report

José Garibaldi Leite Viana*, Cláudio Baptista de Carvalho*, Ney
Luiz Pippi**, Ghendy Cardoso**, Cláudio Severo Lombardo de Barros***
e Antonio Carlos da Silva Bressan****

RESUMO

Relata-se um caso de fibroma da parede da vagina produzindo compressão do colo descendente em uma cadela, com defecação difícil.

SUMMARY

A case of intramural fibroma causing compression of descendent colon in a bitch were described. The animal presented difficulty in the defection.

INTRODUÇÃO

Um levantamento sobre neoplasias em caninos efetuado na Inglaterra, mostrou que de 2.361 tumores, 535 originaram-se do trato genital feminino ou da glândula mamária (23%). Os locais de origem destas neoplasias foram: glândula mamária (431 casos), vagina e vulva (70 casos), ovário (25 casos) e útero e cérvix (9 casos) (2). Tumores do trato genital em caninos, são encontrados menos frequentemente em fêmeas do que em machos. Duas possíveis razões para essas diferenças são o grande número de fêmeas castradas e a relativa alta incidência de tumores testiculares em cães (3).

APRESENTAÇÃO DO CASO

Deu entrada no Hospital de Clínicas Veterinárias da UFSM, um canino fêmea, sem raça definida, de sete anos, procedente de Santa Maria, RS, com informação de que apresentava defecação dolorosa. O

* Professor Assistente do Departamento de Clínica Veterinária - UFSM.

** Professor Assistente do Departamento de Cirurgia Veterinária - UFSM.

*** Professor Assistente do Departamento de Patologia - UFSM.

**** Professor Assistente da Disciplina de Radiologia, Faculdade de Veterinária, UFF.

toque digital através do reto, revelou uma tomoração de localização ventral que se deslocava pela pressão em sentido craneal. No toque digital da vagina, observou-se uma tumoração dura e de superfície lisa. O estudo radiológico da região abdominal e pelvina feito por radiografias simples e contrastada com sulfato de bário via retal, mostrou dilatação na porção descendente do colo por acúmulo de fezes e estreitamento na porção final do mesmo segmento entre L6-L7 e sacro (Figura 1 e 2).

O exame de sangue revelou eosinofilia e leucocitose com desvio regenerativo para a esquerda.

Por laparotomia retro umbelical mediana, foi localizada a massa tumoral com aproximadamente 8 cm de comprimento por 5 cm de diâmetro na parede da vagina. Realizou-se ovariosterectomia e episiotomia para sua retirada. O material colhido foi conservado em formol a 10%, incluído em parafina e, os cortes histológicos corados pela Técnica da Hematoxilina e Eosina (HE). A coloração pela Técnica de Van Gieson revelou fibroma.

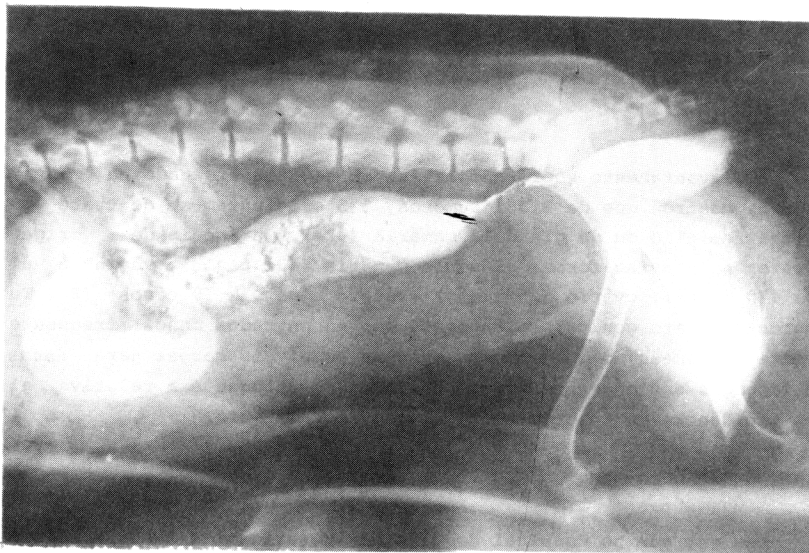


Figura 1. Fotografia da radiografia lateral contrastada de fibroma vaginal. Note-se o estreitamento do colo descendente.

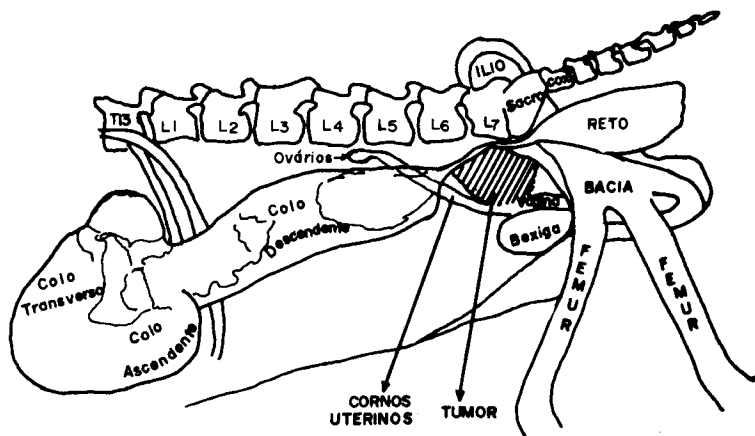


Figura 2. Diagrama representativo da Figura 1.

DISCUSSÃO E CONCLUSÕES

Em um estudo de 96 tumores do útero, vagina e vulva feito na Pensilvânia (1), o leiomioma foi o mais frequente, sendo na maioria originários do vestíbulo da vulva. Sinais clínicos como tenesmo e disúria foram infrequentes (1). Dos 39 tumores de vagina observados por GILMORE (3), seis eram fibromas, cuja frequência foi quatro vezes menor que a do leiomioma. Macroscopicamente, ambos se confundem, mas podem provocar compressões de estruturas vizinhas (3). Na observação de HOFFMAN (4) os fibromas projetavam-se para a luz vaginal e provocavam incontinência urinária.

No presente caso, o tumor localizava-se na parede da vagina e produzia compressão da porção final do colo descendente, prejudicando sensivelmente a defecação e ocasionando repleção de fezes, sintomas estes pouco descritos pelos autores citados.

LITERATURA CITADA

1. BRODEY, R. S. & ROSZEL, J. F. - Neoplasm of the canine uterus, vagina and vulva. *Javma*, 151:1294-1307, 1967.
2. COTCHIN, E. - Neoplasia in the dog. *Vet. Rec.*, 66:879-888, 1954.
3. GILMORE, C. E. - Tumors of the female reproductive tract (dog and cat). *The California Veterinarian*, 19:12-15, 1965.

4. HOFFMAN, J. A. - Vaginalfibrome bei einer Schäferhündin.
Berl. Münch. Tierärztl., 76:11-12, 1963.