

Artigo de Revisão

Tecnologias para manutenção do Cateter Central de Inserção Periférica em neonatos: revisão integrativa

Technologies for maintenance of Peripherally Inserted Central Catheter in neonates: an integrative review

Tecnologías para el mantenimiento del Catéter Central de Inserción Periférica en neonatos: revisión integrativa

Básia Menezes Hagen¹ , Marineli Joaquim Meier¹ ,
Gabriela de Souza dos Santos¹ , Samantha Reikdal Oliniski¹ ,
Everson Vando Melo Matos¹ 

¹ Universidade Federal do Paraná, Curitiba, Paraná, Brasil

Resumo

Objetivo: analisar a literatura científica acerca das tecnologias e cuidados para posicionamento e reposicionamento do cateter central de inserção periférica (PICC) em neonatos. **Método:** revisão integrativa, com busca realizada em fevereiro de 2022 em quatro bases de dados. **Resultados:** incluíram-se 32 estudos que abordam uso de tecnologias para verificação da localização do PICC, procedimentos para seu posicionamento e manobras para reposicionamento. Para posicionamento adequado deve-se atentar para seleção do vaso, mensuração correta do dispositivo e manutenção do bem-estar do recém-nascido. Frente ao mal posicionamento sugere-se a movimentação do membro, *flush*, tração do cateter, e conduta expectante. A verificação da localização da ponta é rotineira, por meio de radiografia, ultrassonografia ou eletrocardiograma. **Conclusão:** recomenda-se a adoção de tecnologias não invasivas para o posicionamento e reposicionamento do PICC em neonatos. As evidências apontam para competência profissional na tomada de decisão para o cuidado seguro e de qualidade, e prevenção de eventos adversos.

Descritores: Neonatologia; Enfermagem; Cateteres; Terapia Intensiva Neonatal; Tecnologia

Abstract

Objective: to analyze the scientific literature on technologies and care for positioning and repositioning of the peripherally inserted central catheter (PICC) in neonates. **Method:** integrative review, with search conducted in February 2022 in four databases. **Results:** 32 studies were included that address the use of technologies to verify the location of the PICC, procedures for its positioning and maneuvers for repositioning. For proper positioning should pay attention to the selection of the vessel, correct measurement of the device and maintenance of the well-being of the newborn. In the face of poor

positioning, it is suggested limb movement, flush, catheter traction, and expectant management. The verification of the tip location is routine, by radiography, ultrasonography or electrocardiogram. **Conclusion:** the adoption of non-invasive technologies for the positioning and repositioning of PICC in neonates is recommended. The evidence points to professional competence in decision making for safe and quality care and prevention of adverse events.

Descriptors: Neonatology; Nursing; Catheters; Intensive Care, Neonatal; Technology

Resumen

Objetivo: analizar la literatura científica acerca de las tecnologías y cuidados para posicionamiento y reposicionamiento del catéter central de inserción periférica (PICC) en neonatos. **Método:** revisión integrativa, con búsqueda realizada en febrero de 2022 en cuatro bases de datos. **Resultados:** se incluyeron 32 estudios que abordan el uso de tecnologías para verificar la localización del PICC, procedimientos para su posicionamiento y maniobras para reposicionamiento. Para un posicionamiento adecuado se debe prestar atención a la selección del recipiente, la medición correcta del dispositivo y el mantenimiento del bienestar del recién nacido. Frente al mal posicionamiento se sugiere el movimiento de la extremidad, color, tracción del catéter, y conducta expectante. La verificación de la localización de la punta es rutinaria, por medio de radiografía, ultrasonido o electrocardiograma. **Conclusión:** se recomienda la adopción de tecnologías no invasivas para el posicionamiento y reposicionamiento del PICC en neonatos. La evidencia apunta a la competencia profesional en la toma de decisiones para el cuidado seguro y de calidad, y la prevención de eventos adversos.

Descriptor: Neonatología; Enfermería; Catéteres; Cuidado Intensivo Neonatal; Tecnología

Introdução

O Cateter Central de Inserção Periférica (PICC - no inglês, "*Peripherally Inserted Central Catheter*") é frequentemente usado na neonatologia, uma vez que a obtenção de acesso vascular em neonatos é desafiadora;¹ destaca-se a fragilidade da rede venosa superficial, que contribui na curta duração dos dispositivos periféricos nesta população.² O PICC pode ser mantido por semanas, reduzindo a necessidade de punções repetidas nos recém-nascidos (RN).³

A localização ideal da ponta do PICC é central (veia cava); este posicionamento confere segurança para o uso do dispositivo e permite a administração de soluções irritantes, vesicantes e hiperosmolares.⁴ Quando mal posicionado, a infusão de soluções é realizada em veias periféricas ou intra-atrial, favorecendo a ocorrência de complicações.² Oclusão, vazamento, infiltração, infecções relacionadas ao cateter e flebites são algumas delas, culminando na remoção não eletiva do dispositivo, redução do seu tempo de permanência e na interrupção da terapia medicamentosa, e interfere negativamente na sobrevivência do neonato.⁵⁻⁶ São recomendadas práticas baseadas em evidências e equipe treinada acerca dos cuidados com PICC para reduzir complicações e infecções.^{1,7-11}

Anormalidade anatômicas como estenose, trombose ou lesões que comprimem a veia

dificultam o posicionamento adequado do PICC.¹² A migração do cateter é a complicação mais comum entre neonatos,¹³ causada, principalmente, pela ação de forças físicas e hemodinâmicas, posição do paciente e uso de ventilação mecânica.¹⁴ Eventualmente, há movimentação da ponta do cateter posterior a sua inserção.⁴ Assim, é imperativo checar o posicionamento central do PICC após sua inserção e ao longo da internação, para garantir a sua localização ou determinar a necessidade de manobras para seu reposicionamento.¹⁵

O mal posicionamento do PICC é aproximadamente três vezes mais comum do que com outros acessos venosos centrais,¹² especialmente entre neonatos sob cuidados intensivos.⁵ Um estudo demonstrou que após uma hora e 24 horas da inserção, 23% e 11% dos PICC, respectivamente, migraram para a silhueta cardiográfica.¹⁶ Outra investigação evidenciou que 28% dos PICC migraram, 60% destes entre 12-24 horas e 23% entre 24 horas e três dias.¹⁵

As consequências do mal posicionamento do PICC dependem da localização de sua ponta; quando em vaso periférico aumenta o risco de trombose ou infiltração; no átrio direito há risco de arritmias e, eventualmente, derrame pericárdico letal e tamponamento secundário à perfuração miocárdica; no mediastino pode ocorrer infiltração ou extravasamento; na pleura causa hemotórax ou derrame pleural; no pericárdio gera derrame pericárdico e tamponamento cardíaco; e no peritônio ocasiona sangramento intra-abdominal.^{12,17-23}

A verificação da ponta do cateter é realizada por meio de ultrassonografia, eletrocardiograma e radiografia de tórax.²⁴⁻²⁵ Os recursos que permitam acompanhar a ponta do cateter em tempo real facilitam sua inserção em posição ideal; contudo, muitos serviços de saúde não dispõem dessas tecnologias de imagem.⁴ A radiografia é o método convencional de verificação do posicionamento do PICC. Sugere-se que a ultrassonografia (USG) possui semelhante eficácia na identificação da ponta do cateter comparada à radiografia, com o benefício de não expor o paciente a radiação, e permite a verificação do posicionamento a beira leito,²⁶⁻²⁷ com maior sensibilidade para identificar o mal posicionamento.²⁸ O ecocardiograma (ECG) possibilita a visualização da alteração dos traçados para detectar a entrada do PICC no átrio direito, o que evita o posicionamento profundo.²⁹

Mediante à constatação do mal posicionamento na prática clínica, é necessário que o profissional tome uma decisão assertiva para a correção da posição do PICC. Entretanto, as informações são escassas, especialmente referente ao reposicionamento do dispositivo, ambíguas e não estão sistematizadas. Há diversas tecnologias capazes de movimentar o

cateter, que evitam a sua retirada e uma nova punção; dentre estas, destaca-se a movimentação dos membros no qual o cateter está inserido;¹⁷ a tração do cateter quando na posição intracardíaca;^{12,30-31} e o *flush*, que consiste na lavagem do cateter que gera um fluxo capaz de movimentá-lo.^{4,12,32}

Esta revisão pretende contribuir com gestores e profissionais de saúde por meio da apresentação das evidências sobre as tecnologias e cuidados com o PICC em neonatos. Pretende-se sumarizar as evidências para serem implementadas na prática clínica, disponibilizar conhecimentos sistematizados para profissionais da saúde e estudantes, e contribuir com pesquisas na realidade brasileira e internacional. Destaca-se que o tema faz parte da meta internacional de segurança do paciente na administração de medicamentos, e que não foram localizadas revisões sistemáticas ou revisões de escopo sobre o tema.

A partir da ausência de estudos que reúnam e comparem as tecnologias para posicionamento e reposicionamento de PICC e a relevância do tema, esta revisão integrativa tem por objetivo analisar a literatura científica acerca das tecnologias e cuidados para o posicionamento e reposicionamento do PICC em neonatos.

Método

Trata-se de uma Revisão Integrativa em seis etapas: 1) identificação do tema e seleção da hipótese ou questão de pesquisa; 2) estabelecimento de critérios para inclusão e exclusão de estudos; 3) categorização dos estudos; 4) avaliação dos estudos incluídos; 5) interpretação dos resultados; e 6) síntese do conhecimento.³³

Para seleção dos estudos foi utilizado o acrônimo PCC, no qual a população (P) é neonatos (até 28 dias) com PICC; o conceito (C) tecnologias e cuidados de posicionamento e reposicionamento de PICC; e o contexto (C) serviços de saúde. A pergunta da pesquisa foi: “O que é abordado na literatura científica acerca das tecnologias e cuidados para o posicionamento e o reposicionamento do PICC em neonatos?”.

Foram selecionados descritores controlados em português, inglês e espanhol, identificados nos Descritores em Ciência da Saúde (DECs), *Medical Subject Headings* (MESH), e *CINAHL Headings*, além de palavras-chave, para a construção da estratégia de busca, que foi combinada com o auxílio dos operadores booleanos “AND” e “OR” (Quadro 1).

Quadro 1 – Estratégia de busca nas bases de dados. Curitiba, Paraná, Brasil, 2022.

("Recém-Nascido" OR "Infant, Newborn" OR "Recién Nacido" OR "Criança Recém-Nascida" OR "Crianças Recém-Nascidas" OR "Lactente Recém-Nascido" OR "Lactentes Recém-Nascidos" OR "Neonato" OR "Neonatos" OR "Recém-Nascido (RN)" OR "Recém-Nascidos" OR "Infants, Newborn" OR "Neonate" OR "Neonates" OR "Newborn" OR "Newborn Infant" OR "Newborn Infants" OR "Newborns" OR "Lactante Recién Nacido" OR "Lactantes Recién Nacidos" OR "Niño Recién Nacido" OR "Niños Recién Nacidos" OR "Recién Nacidos" OR "Neonatologia" OR "Neonatology" OR "Neonatologia" OR "Neonatal") AND ("Catheterization, PICC Line" OR "Catheterizations, PICC Line" OR "PICC Line Catheterization" OR "PICC Line Catheterizations" OR "PICC Line Placement" OR "PICC Line Placements" OR "PICC Placement" OR "PICC Placements" OR "Peripherally Inserted Central Catheter Line Insertion" OR "Placement, PICC" OR "Placement, PICC Line" OR "Placements, PICC" OR "Placements, PICC Line" OR "Peripherally Inserted Central Catheters" OR "Cateter Central de Inserção Periférica" OR "Peripherally Inserted Central Catheter" OR "Catéter Central de Inserción Periférica" OR "PICC" OR "CCIP") AND ("Repositioning" OR "Reposition" OR "Reposicionamento" OR "Reposicionamiento" OR "Malposition" OR "Migration Tip" OR "Migration Line" OR "Migration" OR "Migração" OR "Migracion" OR "Replacement" OR "Recolocação" OR "Recolocación" OR "Relocation" OR "Tip Placement" OR "Tip Position" OR "Tip Location")

A busca ocorreu em 23 de fevereiro de 2022, nas seguintes bases de dados: *Medical Literature Analysis and Retrieval System on-line* - MEDLINE via PubMed® (178), Embase (176), Scopus (554) e *Cumulative Index to Nursing and Allied Health Literature* - CINAHL (66). Foi utilizada a mesma estratégia de busca nas bases de dados pesquisadas.

As referências recuperadas na busca foram exportadas para o *software* gerenciador de referências *Mendeley*®, identificadas e removidas as duplicatas. Na sequência, dois revisores selecionaram os artigos para inclusão na revisão, de forma independente, e as divergências foram resolvidas por um terceiro revisor para definição da inclusão final.

Os critérios de inclusão foram: estudos primários (ensaio clínico randomizado (ECR)), quase-experimentais, coorte, caso controle, transversal e estudo de caso) disponíveis na íntegra, escritos em português, inglês ou espanhol, sem limitação de ano de publicação, que abordassem tecnologias e/ou cuidados para posicionamento e reposicionamento do PICC em neonatos (de zero a 28 dias de vida). Os critérios de exclusão foram: artigos que não reportaram separadamente os dados de neonatos, e aqueles que avaliaram simultaneamente PICC e outros cateteres, sem segregar os resultados por tipo de cateter.

Para extração de dados foi construído um instrumento em planilha Excel®, com a síntese das informações chave, conforme orienta o método escolhido.³³ Os dados extraídos foram: título, periódico, ano de publicação, método, objetivo, número de participantes e principais resultados. Cada estudo foi avaliado detalhadamente, de forma crítica, e os

resultados da análise apresentados de forma descritiva. Os dados dos artigos foram organizados de acordo com as tecnologias utilizadas para o posicionamento e reposicionamento do PICC, e são apresentados de forma descritiva.

Resultados

Dos 32 artigos selecionados, 20 (62,5%) abordam o uso de exames para verificação da localização do PICC, cinco (15,6%) descrevem procedimentos ou recomendações quanto ao posicionamento adequado do PICC (medição do cateter e expertise da equipe); cinco (15,6%) tratam de manobras para o reposicionamento do cateter mal localizado; e dois (6,3%) mencionam as tecnologias para o monitoramento da posição do cateter. O fluxograma retrata o processo de seleção dos artigos (Figura 1).

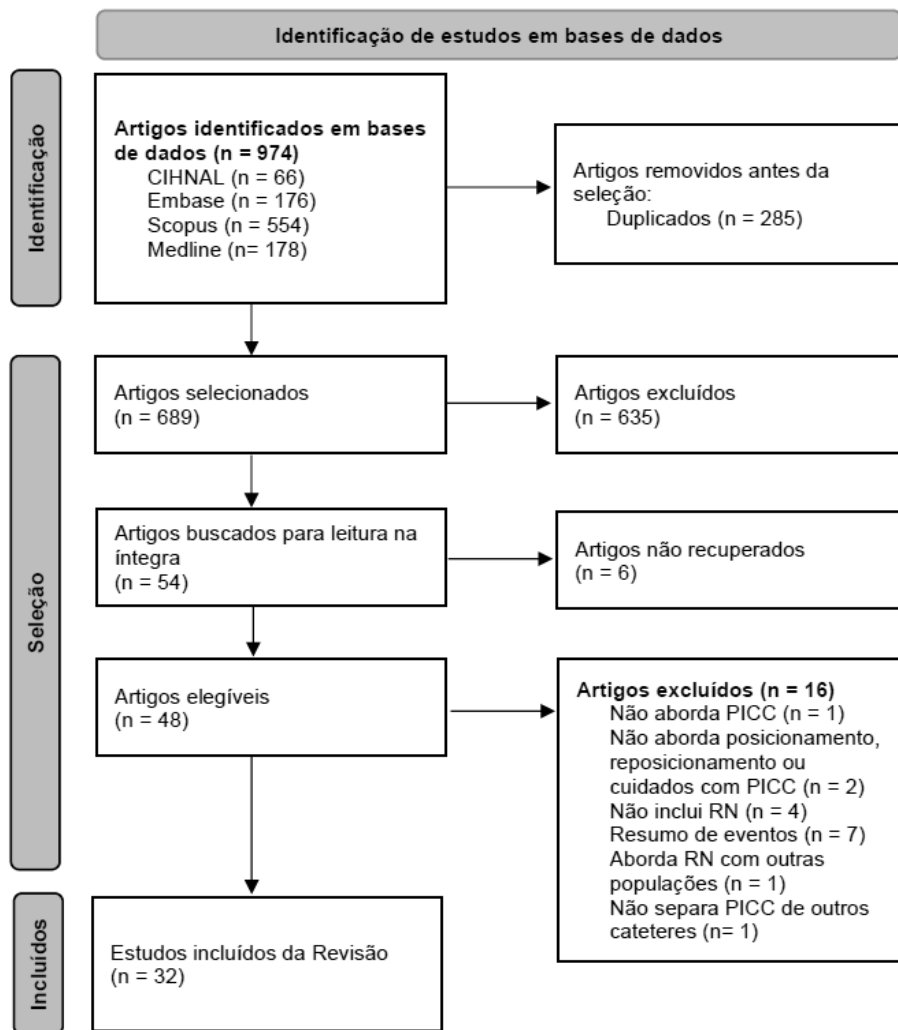


Figura 1 – Fluxograma de seleção dos estudos na revisão. Curitiba, Paraná, Brasil, 2022.

Quanto ao período de publicação, de 2002 a 2010 com seis publicações (18,8%), 2012 a 2018 com 10 (31,3%), e 2019 a 2021 com dezesseis (50%), com aumento crescente das publicações sobre o tema ao longo dos anos.

Os Quadros 2 e 3 apresentam as características e os resultados dos estudos incluídos, dividindo os resultados entre procedimentos e tecnologias usadas antes e durante ou ao final do procedimento de punção (Quadro 2) e procedimentos e tecnologias usadas para reposicionar e monitorar o PICC após a finalização do procedimento (Quadro 3).

Quadro 2 - Caracterização dos estudos incluídos que utilizaram exames ou medição para posicionar e/ou verificar a localização do PICC em neonatos antes, durante ou ao final da punção do cateter. Curitiba, Paraná, Brasil, 2022.

Autor (Ano) País	Objetivo	Método/N	Resultados
Jain et al (2012) ³⁴ Canadá	Avaliar a precisão das radiografias simples na determinação da posição da ponta do PICC comparada ao TnECHO (ecocardiografia).	*Quase-Experimental N= 22 RN pré-termo	A concordância entre as radiografias e o TnECHO foi de 59%. A sensibilidade da radiografia para determinar o mal posicionamento do cateter foi de 64% com especificidade de 55%. Cinco RN tiveram identificação incorreta da ponta do cateter com a radiografia. Em 9 (41%) RN uma segunda radiografia foi evitada pelo uso do TnECHO, minimizando a exposição à radiação.
Katheria et al (2013) ³⁵ EUA	Determinar se o USG pode ser usado para inserir PICC em menos tempo, menos manipulações e radiografias e de forma precisa.	*ECR N= 48 RN	O uso da USG em tempo real comparado à radiografia de tórax reduz o tempo de inserção do PICC em 30 minutos (69 vs. 99 minutos, $p = 0,034$), o número de manipulações (0 vs. 1, $p = 0,032$) e de radiografias (1 vs. 2, $p = 0,001$). Nas mãos de neonatologistas experientes nos EUA, a inserção de PICC guiada por USG em tempo real é mais eficiente do que o método padrão.
Tauzin et al (2013) ³⁶ França	Investigar o uso do USG para determinar a posição da ponta do cateter, em comparação com radiografias.	*Quase-Experimental N= 89 RN (<1800 gr) (109 PICC)	Dos PICC considerados bem posicionados com a radiografia, 25% (25) estavam dentro do coração quando avaliados por ecocardiografia ($p < 0,001$). O USG é um método valioso para identificar a posição da ponta do PICC. O USG, em conjunto com as radiografias iniciais, deve ser o padrão ouro para avaliar o posicionamento do PICC.

Johnson et al (2016) ³⁷ EUA	Descrever técnica para de inserção de PICC em RN de baixo e extremo baixo peso guiada por USG.	*Coorte retrospectiva N= 10 RN	Descreve uma técnica de inserção de PICC em RN de baixo e extremo baixo peso utilizando o USG, após a inserção por método tradicional (punção não guiada por USG) havia falhado. A média de peso dos pacientes foi de 968 gr. Houve sucesso na inserção do PICC em todos os pacientes (n= 10).
Telang et al (2017) ²⁷ Índia	Comparar a eficácia do USG em tempo real com radiografia na identificação da ponta do PICC após inserção, tendo a radiografia como padrão ouro.	*Transversal N= 31 RN (33 PICC)	A ponta do cateter foi identificada por USG em 94% (31) dos casos. Em um dos RN a visualização foi prejudicada devido à distensão abdominal, e em outro estava localizada na veia ílica comum; em ambos os casos a ponta foi localizada por radiografia abdominal. A sensibilidade do USG foi de 96,55 (IC95%: 82,17-99,42%); especificidade de 100 (IC95%: 30,48-100,00%).
Oleti et al (2018) ²⁶ Índia	Avaliar a incidência do mal posicionamento do PICC quando inserido sob orientação de USG comparado com a técnica convencional.	*ECR N= 80 RN	O uso do USG durante a inserção reduziu a incidência do mal posicionamento em 52% quando comparado à técnica convencional (medida do PICC antes da inserção, de acordo com os pontos de referência do RN) (67,5 vs. 32,5%; RR: 0,48; 95% CI: 0.29–0.79). A duração do PICC e a incidência de infecção primária de corrente sanguínea relacionada ao cateter não diferiu entre os grupos.
Ren et al (2019) ³⁸ EUA	Avaliar a viabilidade do uso de USG para confirmação de posicionamento de colocação de PICC.	*Transversal N= 186 RN	O sucesso no posicionamento se deu em 93,5% (174) dos casos. A especificidade e sensibilidade da USG foi de 100%. Vantagens sobre a radiografia: não expor à radiação, facilidade de operação, alta precisão, avaliação em tempo real e identificação rápida de complicações.
Zaghloul et al (2019) ³⁹ EUA	Avaliar a concordância entre radiografia e USG para verificar a posição da ponta do cateter e a taxa de mal posicionamento.	*Transversal N= 56 RN (22 PICC)	O coeficiente de concordância da radiografia e USG beira leito na verificação da posição PICC, foi de 0,940. A taxa de mal posicionamento do PICC foi baixa ao longo de 6 dias de acompanhamento. O USG pode ser utilizado para confirmação inicial e acompanhamento da posição do PICC.
Huang et al (2021) ⁴⁰ Taiwan	Analisar o papel da USG na detecção da localização da ponta do PICC em MMII.	*Coorte prospectiva e retrospectiva N= 166 PICC (USG) e 141 (radiografia)	O grupo que usou a USG para posicionar o PICC teve taxa de retirada de 10,8%, contra 65,9% dos que não utilizaram esta tecnologia (p<0,001). O tempo para confirmação da localização da ponta do cateter foi menor no grupo que usou o US (2-4,75 vs. 75-747,25 min., p=0,001).

Grasso et al (2022) ⁴¹ Itália	Avaliar a localização da ponta PICC guiado por USG, após a inserção em MMSS.	*Coorte prospectiva N= 102 RN (118 PICC)	A viabilidade da localização da ponta do cateter guiado por USG foi de 92,3% (109). As falhas na identificação foram associadas à ventilação mecânica (OR 5,33; IC 95% 1,13-29,5; p=0,038). A concordância entre a USG e a radiografia foi encontrada em 88 dos 109 casos (80,7%).
Rossi et al (2022) ⁴² Reino Unido	Comparar o número de radiografias realizadas para o posicionamento da ponta do cateter central quando o USG é usado em comparação com apenas a radiografia e avaliar a precisão da posição, irradiação e custo.	*Coorte retrospectiva n= 142 PICC	O percentual de PICC na posição correta na radiografia foi maior no grupo que usou o USG do que no grupo sem (79,1% vs. 45,5%, p=0,003). No grupo sem USG, a precisão da posição foi diminuída quando o cateter foi inserido em MMII (p=0,008). A precisão da posição foi alta no grupo com USG. Grupo do USG recebeu menos radiação em comparação com o grupo sem USG (p=0,001). O custo foi menor no grupo com USG. A concordância no posicionamento do PICC foi de 0,8.
Upadhyay et al (2021) ⁴³ Índia	Comparar a segurança e a visibilidade da solução salina agitada com a solução salina normal para identificar a ponta do cateter.	†Experimental N= 40 PICC	A visibilidade da ponta do PICC foi significativamente melhor com a solução salina agitada quando comparada à solução salina normal (75% vs. 30%, p=0,035). A solução salina agitada parece aumentar a chance da detecção da ponta do PICC em 7 vezes, além de reduzir o tempo para visualização da ponta no USG (13,5 min vs. 48,3 min, p<0,001).
Zhou et al (2017) ⁴⁴ China	Analisar a precisão da colocação da ponta do PICC guiada por IC-ECG, em neonatos.	Quase-Experimental N= 115 RN	A acurácia do método é melhor na punção de MMII (91,6%) em comparação com MMSS (74,9%, p=0,035). O peso (maior) e o intervalo entre ondas P/R são riscos para a acurácia do posicionamento pelo IC-ECG. O método é acessível e tão confiável quanto as radiografias.
Zhou et al (2017) ²⁴ China	Avaliar a viabilidade e segurança de uma técnica aprimorada de IC-ECG para orientar a colocação de PICC em neonatos.	1ª etapa: Transversal N= 200 RN 2ª e 3ª etapa: Quase Experimental N= 32 RN N= 49 RN	Estudo com três etapas: a 1ª analisou os dados do método padrão para posicionamento de PICC; a 2ª usou o IC-EEG como método adjuvante ao método tradicional; e a 3ª usou somente o IC-EEG para o posicionamento do PICC. Os RN que receberam PICC guiado por IC-ECG apresentaram maiores taxas de sucesso no posicionamento na primeira tentativa do que aqueles que usaram o cateterismo com base no ponto de referência da superfície (93,9% vs. 62,5%, p<0,001).

Ling et al (2019) ⁴⁵ China	Investigar a precisão da medição combinada com IC-ECG na inserção do PICC comparado à técnica convencional.	ECR N= 160 RN prematuros	25% dos cateteres adentraram a câmara cardíaca, identificado pelo IC-ECG. O estudo demonstrou vantagens da orientação de IC-ECG para a colocação de PICC em pacientes neonatais: taxa superior de sucesso na primeira tentativa (95% vs. 78,8%, p = 0,002), menos tempo e custo médico, menos exposição à radiação e menos complicações relacionadas ao cateter.
Xiao et al (2019) ⁴⁶ China	Avaliar a eficácia e a segurança da orientação do IC-ECG na colocação e do posicionamento da ponta do PICC em bebês prematuros.	Quase-Experimental n= 161 RN prematuros	Grupo pré-intervenção (n=83) e pós-intervenção (n=78). A taxa de reposicionamento foi maior antes da intervenção (19,3% vs. 3,8%), quando as enfermeiras foram treinadas para usar o IC-ECG (OR=5,97, p=0,002). O sucesso no posicionamento na primeira tentativa foi maior no grupo do IC-EEG (93,6% vs. 73,5%, p=0,001). As complicações foram maiores pré-intervenção (14,5% vs. 3,8%, p=0,04).
Yang et al (2019) ⁴⁷ China	Avaliar a precisão da orientação de IC-ECG para a colocação de PICC em RN prematuros, em relação à radiografia de tórax.	Quase-Experimental n= 173 RN prematuros	Alterações na onda P foram observadas em 90,75% (57) dos casos. Destes, a ponta do PICC de 85,55% (148) estava bem posicionada. Não foram observadas alterações na onda P em 9,32% (16) dos casos; destes, a metade estavam adequadas, conforme radiografia. A acurácia do IC-ECG para posicionar do PICC foi de 90,17%.
Zhu et al (2020) ⁴⁸ China	Investigar as alterações da onda P no IC-ECG durante o cateterismo com PICC para orientar a localização precisa da ponta do cateter.	ECR N= 106 RN	A onda P foi observada em 53 RN. Em 49 casos, amplitude da onda foi 60-80% da onda R, e a radiografia revelou que a ponta estava na localização correta. Nos outros casos (4) a onda P foi anormal, e o cateter estava mal posicionado na radiografia. No grupo intervenção a localização foi acurada em 100% dos casos. A sensibilidade e a especificidade da localização do PICC foram de 100% e 92,5%, respectivamente. A duração do procedimento e o custo foram menores comparado ao grupo controle (p<0,05).
Coit et al (2005) ⁴⁹ EUA	Discutir dois casos de localização incomum da ponta do cateter por radiografia.	¶ Série de casos N= 2 RN com PICC	A colocação adequada de um PICC por meio da veia safena pode ser enganosa com uma única radiografia anteroposterior. Duas visualizações garantiriam que a colocação inicial da ponta do cateter não estava fora da veia cava inferior.

Gupta et al (2016) ¹⁶ EUA	Determinar a frequência com que os cateteres venosos umbilicais e PICCs migram para a silhueta cardiográfica após a verificação inicial da colocação correta.	¶Coorte retrospectiva N= 77 RN (41 UVC e 63 PICC)	Realizada a verificação do posicionamento por meio de radiografia após a inserção na 1ª hora, e entre 12-24 horas após a inserção. A incidência de migração da ponta do PICC para silhueta cardiográfica é de 23%(15) e 11%(15) dos PICC, na 1ª e em 24 horas, respectivamente. 33%(21) foram reposicionados nas primeiras 24 horas. Os PICC inseridos em MMII migraram menos comparado aos de MMSS (p=0,004). Após uma semana de inserção, todos os PICC permaneceram na posição ideal.
Chen et al (2018) ⁵⁰ Taiwan	Determinar uma equação para estimar o comprimento ideal do PICC em RN.	**Coorte retrospectiva N= 214 RN	Foram definidas quatro equações para estimar o comprimento ideal dos PICC antes da inserção. A taxa de reposicionamento após a inserção inicial foi reduzida de 73,5% para 53% após o uso da equação.
Kim et al (2021) ⁵¹ Coréia	Verificar a precisão de uma equação de profundidade de inserção do PICC, usando o peso do RN e a idade gestacional.	**Transversal N= 790 RN	A equação foi construída com base em análise de regressão logística dos dados, considerando as veias basilica, cefálica, cubital e safena, e peso corporal. A equação demonstrou alta validade preditiva, com 90,8%, 94,1%, 96,2%, e 95,4% com $\pm 2,0$ de desvio padrão, para a veia cefálica, basilica, cubital e safena, respectivamente.
Tomazoni et al (2021) ⁵² Brasil	Avaliar a eficácia do método de medição PICC modificado em RNs no que diz respeito ao posicionamento da ponta do cateter.	**ECR N= 88 PICC	O grupo controle foi 28,87 vezes mais propenso a ter a ponta em posição periférica do que o grupo experimental, e 44,80 vezes mais propenso ao posicionamento intracardiaco. As chances de mal posicionamento foram menores do que no método tradicional e o número de intervenções de tração para reposicionamento do cateter foi reduzido.
Tomazoni et al (2022) ⁵³ Brasil	Analisar os resultados dos procedimentos de inserção PICC em RN utilizando dois métodos de mensuração.	**ECR N= 88 PICC	O grupo experimental obteve maior ocorrência de posicionamento central (21 vs. 1), enquanto o grupo controle obteve mais posicionamentos intracardiacos (32 vs. 15) e periféricos (11 vs. 8). Ocorreu progressão inadequada do cateter em 19 procedimentos (oito (18,2%) do grupo experimental e 11 (25%) do controle).

Nota: *Aborda o posicionamento do PICC por meio da ultrassonografia ou ecocardiografia; †Aborda o posicionamento do PICC por meio da infusão de solução salina agitada associada à ultrassonografia; | Aborda o posicionamento do PICC por meio do uso da eletrocardiografia intracavitária; ¶Aborda o posicionamento do PICC por meio da radiografia torácica; **Aborda o posicionamento do PICC por meio de técnicas de medição do comprimento do cateter.

Legenda: ECG - eletrocardiograma; ECR - Estudo Clínico Randomizado; EUA - Estados Unidos da América; IC-ECG - eletrocardiograma intracavitário; MMII - membros inferiores; MMSS - membros superiores; MSD - membro superior direito; MSE - membro superior esquerdo; N - Número; PICC - cateter central de inserção periférica; RN - recém-nascido; TnECHO - *Targeted neonatal echocardiography* (Ecocardiografia neonatal direcionada); USG - Ultrassonografia; UVC - Cateter Central Umbilical.

Quadro 3 - Caracterização dos estudos incluídos que abordam tecnologias para monitoramento da posição e manobras para reposicionamento do PICC após sua punção. Curitiba, Paraná, Brasil, 2022.

Autor (Ano) País	Objetivo	Método/N	Resultados
Camargo et al (2007) ³⁰ Brasil	Identificar o posicionamento inicial da ponta do PICC e verificar a prevalência de sucesso de sua inserção.	*Transversal N= 37 RN	A prevalência de sucesso na implantação do cateter foi de 72,3% (27); 25,9% (7) estavam posicionados centralmente, 48,2% (13) em átrio direito, 14,8% (4) em veia axilar ou inominada e 11,1% (3) na veia jugular. Após tração, 83,3% (20) dos cateteres permaneceram em posição central e 16,7% (4) periféricos. O mal posicionamento inicial da ponta do cateter está relacionado à introdução de comprimento além do necessário.
Saul et al (2016) ⁵⁴ EUA	Avaliar a eficácia da localização de tubos traqueais, cateteres umbilicais arteriais e venosos e PICC por USG.	†Experimental N= 11 PICC em RN	Apresenta os dados de PICC e outros dispositivos separadamente. O objetivo foi a visualização direta da localização do vaso/câmara cardíaca na veia cava superior, átrio direito ou veia cava inferior, sendo possível em 91% (10) dos PICC's, levando média 7 min.
Motz et al (2019) ⁵⁵ EUA	Avaliar a viabilidade e precisão do USG no monitoramento do PICC por médicos não radiologistas.	†Coorte Prospectiva N= 30 RN	94% dos exames de ultrassom corresponderam ao laudo radiográfico. O protocolo de monitoramento teve sensibilidade de 0,97, especificidade de 0,66 e valor preditivo positivo de 0,98. O monitoramento do posicionamento do PICC por médicos não radiologistas é viável.
Nadroo et al (2002) ¹⁷ EUA	Examinar os efeitos dos movimentos do braço sobre a posição dos PICC colocados nas veias dos MMSS em 60 neonatos.	Coorte retrospectiva N= 280 radiografias de 60 RN	Os cateteres inseridos através da veia basilíca ou axilar migraram em direção ao coração com adução do braço, enquanto os inseridos através da veia cefálica foram afastados do coração. A flexão do cotovelo deslocou os cateteres inseridos na veia basilíca e cefálica abaixo do cotovelo em direção ao coração, mas não teve efeito nos inseridos na veia axilar. Cateteres inseridos na veia basilíca, foram movimentados em direção ao coração com a adução do ombro e a flexão simultânea do cotovelo. O reposicionamento foi efetivo em 90% das tentativas.
Tawil et al (2006) ⁵⁶ Arábia Saudita	Estudar a incidência e a localização de PICC mal posicionados, e sua correção espontânea ao longo de 12 meses.	Coorte prospectiva N= 47 PICC em 41 RN	Cinco cateteres (10,6%) tiveram suas pontas mal posicionadas e foram tratados como periféricos, com infusão de fluidos intravenosos para manutenção, exceto soluções hiperosmolares. Radiografias realizadas 24 horas após a inserção detectaram a correção espontânea das pontas até a localização ideal.

Sharpe (2010) ¹⁴ EUA	Descrever três casos de pacientes com cateteres mal posicionados guiados para a posição apropriada.	Série de caso N= 3 RN com PICC mal posicionados	Os três casos foram bem sucedidos no reposicionamento da ponta do cateter para a localização central da ponta na veia cava superior por meio da implementação de uma combinação de técnicas não invasivas de reposicionamento de cateter.
Suell et al (2020) ⁵⁷ EUA	Apresentar caso de reposicionamento de PICC no momento da inserção, com o auxílio do USG em tempo real.	Estudo de Caso N= 1 RN	O PICC foi puncionado na veia basilíca esquerda; os exames demonstraram que o dispositivo foi direcionado para a veia jugular interna esquerda. O braço esquerdo do RN foi abduzido e estendido no cotovelo, objetivando mover a ponta do cateter para a periferia; concomitantemente foi realizado USG, que demonstrou a migração para veia cava superior.
Acun, et al (2021) ¹⁵ EUA	Determinar a incidência de migração do PICC entre 12–24 horas e >24 horas após inserção e durante o uso; investigar os fatores de risco para migração.	Coorte retrospectiva N= 168 PICC (141 RN)	A incidência geral de migração da ponta do PICC foi de 28% e a maior parte da migração do PICC (83%) foi detectada nos primeiros três dias após sua inserção. Recomendações: obtenção de imagens periódicas de 12 a 24 horas e no terceiro dia após a colocação do PICC; documentação meticulosa do comprimento do cateter externo antes e durante as trocas de curativo e obtenção de imagens após a troca de curativo, se houver mudança na medição.

Nota: *Aborda a taxa de sucesso na implantação do PICC; †|Aborda o uso de tecnologias para o monitoramento do posicionamento do PICC; ||Aborda tecnologias de reposicionamento do PICC.

Legenda: MMII – membros inferiores; MMSS – membros superiores; MSD – membro superior direito; MSE – membro superior esquerdo; PICC - cateter central de inserção periférica; RN - recém-nascido; USG – Ultrassonografia.

Foram 20 (62,5%) os artigos incluídos que abordaram o posicionamento do PICC no recém-nascido; onze (34,4%) apresentaram estratégias de posicionamento ideal do cateter por meio de USG e ecocardiografia,^{26-27,34-42} um (3,1%) o USG em associação com infusão de solução salina agitada,⁴³ seis (18,8%) a eletrocardiografia intracavitária,^{24,44-48} e dois (6,3%) a radiografia.^{16,49}

Dos cateteres considerados bem-posicionados por meio de radiografia, 25% estavam em posição intracardíaca na avaliação por USG. O USG foi efetivo para identificar o mal posicionamento do PICC em tempo real, permitiu correções e evitou eventos adversos.^{26-27,34-36,38-42}

Quanto aos procedimentos e recomendações para o posicionamento adequado do PICC, foram identificados sete artigos,^{30,50-55} dos quais quatro abordaram procedimentos de medição do cateter antes da inserção,⁵⁰⁻⁵³ um abordou a taxa de sucesso na implantação do cateter,³⁰ e dois estratégias para monitoramento da posição do cateter após a inserção.⁵⁴⁻⁵⁵

Acerca das manobras de reposicionamento do PICC mal localizado, foram incluídos cinco

artigos.^{14-15,17,56-57} A movimentação dos membros superiores afeta o posicionamento do cateter.^{14,17,57}

Discussão

O posicionamento assertivo do PICC é de fundamental, visto que cateteres mal posicionados, eventualmente, resultam em eventos adversos graves, como trombose ou infiltração, arritmias, derrame pericárdico, tamponamento secundário à perfuração miocárdica, infiltração ou extravasamento mediastinal, hemotórax ou derrame pleural e sangramento intra-abdominal (perfuração do peritônio).^{12,17-23}

A punção do PICC guiado por USG reduziu a duração da inserção do cateter em 30 minutos (69 min vs. 99 min com radiografia, $p= 0,034$); o procedimento foi associado a menor necessidade de manipulações³⁵ e radiografias quando comparado ao método de confirmação convencional.^{34-35,38,42} O tempo para confirmação do posicionamento do cateter também é menor quando usado o USG em comparação à radiografia (2-4,75 min vs. 75-747,25 min, $p= 0,001$), permitindo que o cateter seja utilizado precocemente.⁴⁰ Verifica-se ainda a redução no custo do procedimento quando o USG é utilizado em comparação à radiografia de tórax.⁴²

O USG foi utilizado para a confirmação da posição do PICC durante sua inserção, resultando em sucesso no posicionamento em mais de 90% dos casos.^{27,37-38,41,58} Ressalta-se a não exposição dos pacientes à radiação, a fácil operação e sua alta precisão.^{34,38,42,58} O uso do USG em tempo real durante a punção do PICC é encorajado; a orientação em tempo real durante a inserção do dispositivo diminui a incidência de mal posicionamento do PICC em neonatos quando comparado à mensuração por marcos anatômicos,²⁶⁻²⁷ além apresentar vantagens em termos de precisão, custo-benefício e segurança.⁵⁹

O USG permitiu a detecção precisa da localização da ponta do PICC e possibilitou a observação das mudanças de posição associadas ao movimento do membro em tempo real.^{36,59} O uso do USG na Unidade de Terapia Intensiva (UTI) neonatal é endossado por especialistas para finalidades como fornecer informações fisiológicas e hemodinâmicas na tomada de decisão clínicas nas emergências neonatais e no posicionamento em tempo real de dispositivos.^{20,54}

A qualidade do USG depende do operador, o qual deve ser adequadamente treinado para evitar má interpretação clínica, resultando diagnóstico errôneo e manejo inadequado.⁵⁸ O ensino da inserção de PICC guiada pelo USG é necessário em programas de treinamento, visto que aumenta a taxa de sucesso na inserção do dispositivo, reduz o tempo de confirmação do posicionamento e permite o pronto uso do acesso venoso.⁴⁰

Dentre as vantagens no uso do USG menciona-se: o aumento da sensibilidade, especificidade, redução da exposição do neonato à radiação, precisão no posicionamento do cateter, visualização em tempo real da ponta do PICC frente às movimentações do neonato e redução das complicações relacionadas ao procedimento.

A infusão de solução salina agitada durante o USG no momento da inserção do PICC é superior à solução salina normal (75% vs. 30%, $p=0,035$), aumenta a detecção da ponta em sete vezes e reduz o tempo para visualização (13,5 vs. 48,3 min, $p<0,001$). A estratégia mostrou-se promissora para melhorar a efetividade do posicionamento do PICC.⁴³

Seis artigos (18,8%) abordaram o uso do eletrocardiograma intracavitário (IC-ECG) como tecnologia no posicionamento do PICC.^{24,44-48} A ecocardiografia intracavitária verifica o posicionamento do PICC na veia cava por meio de alterações na onda P quando a ponta do cateter atinge a veia cava na junção atrial.⁶⁰⁻⁶¹ Os artigos demonstraram sucesso no uso do ECG para o posicionamento adequado do PICC,^{24,44-48} sendo considerado um método acessível e confiável, mais econômico^{45,47-48} e mais rápido comparado às radiografias,^{45,48} que reduz a exposição à radiação,^{45,47} e a ocorrência complicações associadas.⁴⁵⁻⁴⁶ É um procedimento simples, mas que demanda habilidade do profissional.⁴⁵

O sucesso na primeira tentativa com o ECG é maior do que com a medição tradicional do PICC, e confirma que o uso de tecnologias de avaliação em tempo real é relevante em termos de sucesso do procedimento e segurança do paciente.^{24,45}

A inserção do PICC guiado por ECG possui maior precisão quando o dispositivo é inserido na extremidade inferior do que na extremidade superior (91,6% vs. 74,9%); tal diferença está relacionada às características da veia cava inferior (mais reta, menos ramificada e sofre menos influência do movimento dos membros).⁴⁴ Em neonatos de maior peso a precisão foi menor; justifica-se que bebês prematuros e de baixo peso têm mobilidade reduzida, e são facilmente acalmados por meio de estratégias, como cama em formato de ninho, pequenas doses de sedativos, chupetas ou ingestão de glicose.⁴⁴

Na avaliação da eficácia, segurança, viabilidade e precisão do PICC guiado por ECG, foi identificado a redução da taxa de reposicionamento após a introdução do ECG no posicionamento do PICC (de 19,28% para 3,85%). O sucesso no posicionamento na primeira tentativa foi maior no grupo que usou o ECG (93,59% vs. 73,49%, $p=0,001$).⁴⁶

O ECG se mostra com uma tecnologia adequada para a colocação guiada do PICC e para

a verificação do posicionamento da ponta do cateter, com precisão de 100%.⁶² O procedimento tem como vantagens: a precisão de ser em tempo real, evitar a radiação, menor tempo para inserção, ser um procedimento simples que requer a habilidade do profissional.

Mesmo com os avanços, a tecnologia mais frequentemente disponível nos serviços de neonatologia hospitalar para os procedimentos de verificação de posicionamento da ponta do PICC ainda é a radiografia torácica.²⁵ Estudo brasileiro reportou o posicionamento inicial da ponta do PICC e a prevalência de sucesso de inserção em 37 neonatos; 72,3% (27) cateteres progrediram, e 74,1% (20) destes estavam mal posicionados. Foi executada manobra de tração do cateter nos dispositivos mal posicionados, que resultou no posicionamento central de 83,3% (20) dos casos. Em quatro casos o cateter foi até o átrio, sugerindo superdimensionamento da medida.³⁰

Frente à ocorrência de superdimensionamento de medida e falhas no posicionamento adequado, um estudo chinês desenvolveu desenvolveram quatro equações para estimar o comprimento ideal de inserção do PICC para diferentes sítios de punção, conforme disposto no Quadro 4 Após a aplicação da equação, a taxa de ajuste pós punção diminuiu de 73,5% para 53% ($p=0,003$) e a taxa de complicações diminuiu de 30,3% para 24,5%.⁵⁰

Quadro 4 - Equações para orientar a medição do comprimento do PICC de acordo com o sítio de punção.⁵⁰ Curitiba, Paraná, Brasil.

Sítio de punção	Equação
Pé	$16 + 4,27 \times \text{peso corporal (kg)}$
Veia Femoral	$9,8 + 1,7 \times \text{peso corporal (kg)}$
Veia Poplítea	$0,3 + 0,45 \times \text{comprimento corporal (cm)}$
Dorso da mão	$4,46 + 0,32 \times \text{comprimento corporal (cm)}$
Veia Axilar	$1 + 0,18 \times \text{comprimento corporal (cm)}$

Fonte: Informações extraídas do artigo⁵⁰ e apresentadas didaticamente pelos autores.

Outra equação para determinar a medida ideal do cateter para o posicionamento do PICC foi desenvolvida por pesquisadores coreanos, a qual considera o peso corporal do neonato. A equação: $Insertion\ depth = Section + (\beta 1 \times Body\ weight)$, em que "section" dependerá da veia escolhida (valores tabelados para veia cefálica, basilica, cubital e safena), " $\beta 1$ " tabelado por veia, e "Body Weight" sendo o peso do RN a cada 100 gr (ex: 2000 gr = 20). A equação demonstrou alta validade preditiva (90,8-95,4%).⁵¹

No Brasil foi desenvolvido um método de mensuração para o posicionamento central da ponta do PICC, com menores chances de localização intracárdica e periférica. A medição foi feita

estendendo o membro superior escolhido em um ângulo de 90° e medindo a distância do local da punção até a junção esterno-clavicular direita.⁵² A taxa de sucesso no posicionamento foi de 47,7% (n=21) no grupo experimental e 2,3% (n=1) no grupo controle. O grupo que utilizou o modo convencional teve maior risco de posicionamento periférico do cateter (OR=28,87), e 44,80 vezes mais risco de posicionamento intracardiaco. A progressão inadequada do cateter foi identificada em 19 procedimentos, sendo oito (18,2%) do grupo experimental e 11 (25%) do controle.⁵³

A abordagem dos estudos incluídos sinaliza a habilidade do profissional na realização do procedimento, que deve estabelecer a medida do cateter antes da punção, pautado em evidências, selecionar o melhor vaso e garantir o bem-estar geral do neonato. É fundamental a seleção criteriosa do melhor acesso disponível para punção do PICC.^{3,63} A mensuração tradicional para membros superiores (MMSS) recomenda o posicionamento do membro a ser puncionado em 90° em relação ao tórax, seguido da medição da distância do ponto de punção até a junção esterno-clavicular direita e desta até o terceiro espaço intercostal.¹² Há uma variedade de métodos para estimar o comprimento dos cateteres,^{12,50-53} porém não há uma recomendação sobre o mais eficaz que garanta o posicionamento adequado da ponta do PICC.

Dois estudos avaliaram como a movimentação dos membros influencia na movimentação do cateter,^{17,57} com movimento e efeito disposto no Quadro 5.

Quadro 5 – Efeito da movimentação dos membros superiores na movimentação do PICC de acordo com o vaso de inserção. Curitiba, Paraná, Brasil.

Veia	Movimento	Efeito
Basilica	Adução do braço Flexão do cotovelo (PICC abaixo do cotovelo) Adução do ombro e flexão do cotovelo (simultânea)	Migra em direção ao coração ¹⁷
	Braço abduzido e estendido no cotovelo	Migra em direção à periferia ⁵⁷
Axilar	Adução do braço	Migra em direção ao coração ¹⁷
	Flexão do cotovelo (PICC abaixo do cotovelo)	Sem efeito ¹⁷
Cefálica	Adução do braço	Migra em direção à periferia ¹⁷
	Flexão do cotovelo (PICC abaixo do cotovelo)	Migra em direção ao coração ¹⁷

Fonte: Informações extraídas dos artigos^{17,57} e apresentadas didaticamente pelos autores

O reposicionamento pelos movimentos de abdução e adução de braço e cotovelo foi efetivo em 9 entre 10 tentativas.¹⁷ Recomenda-se o USG em tempo real concomitantemente com a movimentação do membro para confirmar a eficácia da manobra,^{49,59} evitando retiradas indevidas, novas punções e eventos adversos.⁵⁷

A movimentação na tentativa de reposicionar o cateter envolve a abdução ou adução do

membro em que o PICC está inserido, e promove a retração ou avanço do cateter, dependendo da veia em que está inserido. Quando nos MMSS a flexão do cotovelo auxilia para que o cateter avance.¹⁷ Quando inserido pelos MMII, se a perna está posicionada de forma relaxada e ligeiramente flexionada, a ponta do cateter pode entrar em direção ao coração.⁴⁰

O conhecimento dos efeitos da posição da extremidade superior nos movimentos da ponta do cateter pode ser usado para reposicionar cateteres sem tracioná-los de volta ao local de inserção ou removê-lo em casos em que a ponta não migrou para a posição adequada.¹⁷ Corroborando com estes achados, estudo brasileiro avaliou a manobra para promover a progressão do PICC inserido em membro superior por meio de elevação, protração e abaixamento do ombro, e constatou a efetividade da estratégia.⁶⁴ Mediante a influência da movimentação dos membros no posicionamento do PICC, a USG é adotada para acompanhamento diário da posição do dispositivo.³⁹

Uma série de casos abordou o reposicionamento do PICC por meio da movimentação dos MMSS, posicionamento do corpo e administração de *flush*. no primeiro caso, o cateter enrolado e com ponta mal localizada migrou após lavagem com 1mL de solução salina, administrada com o paciente sentado, com membro abduzido e cotovelo estendido, seguido de extremidade aduzida e cotovelo flexionado; no segundo caso o cateter, inicialmente intra-atrial, foi tracionado 1,5cm e ficou localizado em veia subclávia, a seguir o paciente foi posicionado do mesmo lado do cateter, com cabeceira elevada e o cateter, lavado com 1mL de solução salina, migrou; no terceiro caso o cateter estava localizado em veia jugular, o paciente foi posicionado sentado e o cateter lavado com 1mL de solução salina e assim migrou.¹⁴

A migração espontânea do PICC é reconhecida pelos pesquisadores.^{15,56} Estima-se que 83% dos cateteres que migram, o fazem em até três dias após a punção.¹⁵ Não manipular o PICC e manter conduta expectante demonstrou bons resultados no seu reposicionamento.⁵⁶ Um estudo realizado na Arábia Saudita reportou que 10,6% (5) das pontas estavam mal posicionadas, e os cateteres foram tratados como periféricos, recebendo infusão de fluidos intravenosos não hiperosmolares para manutenção. Após 24 horas da inserção, radiografias detectaram a correção espontânea das cinco pontas até a localização ideal.⁵⁶

Além da realização de exames periódicos (12-24 horas e em três dias) para checar o posicionamento do cateter, é recomendado a mensuração rigorosa da porção externa do PICC antes e depois da troca de curativo, além de exame de imagem ao final do procedimento, com

vistas a confirmar a manutenção do posicionamento adequado.¹⁵

O *flush* é um procedimento adotado para posicionar o cateter aplicado de forma isolada ou combinada. É realizado com solução salina, por meio de técnica pulsátil, criando um fluxo turbulento, capaz de movimentar a ponta distal do PICC. O procedimento previne o refluxo de sangue e consequente obstrução do cateter.^{3,12} Já a tração é útil nos casos de cateteres compridos e localizados nas câmaras cardíacas. Nestes casos a recomendação é de visualizar a radiografia e medir quanto deve ser tracionado para que o cateter fique em veia cava ou se basear no ECG, e realizar tração imediata para reposicionamento do cateter.¹²

Apesar da busca ampla e abrangente, algum estudo pode não ter sido localizado. Dentre as limitações do estudo, ressalta-se o número reduzido de ECR incluídos, e que não foram encontrados ECR sobre o reposicionamento do PICC, apenas sobre as tecnologias para seu posicionamento. Sugere-se novos estudos especialmente, sobre o reposicionamento do PICC em neonatos. Esta revisão contribui com o emprego da prática baseada em evidências no posicionamento e no reposicionamento do PICC em neonatos, resumizando as tecnologias e estratégias efetivas reportadas na literatura, contribuindo para uma assistência segura e livre de eventos adversos. Ressalta-se a importância da capacitação profissional para o uso de tecnologias duras, como o USG e EEG, para posicionar e monitorar a ponta do cateter durante seu uso.

Conclusão

As evidências localizadas apontam para a competência dos profissionais (conhecimento e habilidades) para a tomada de decisão no cuidado e uso das tecnologias para manejo do PICC em neonatos, especialmente referente à mensuração adequada do comprimento do cateter para sua inserção, seleção dos vasos e manutenção do bem-estar geral do recém-nascido. O processo envolve a indicação precisa do PICC, procedimento de punção que considere técnicas validas para medição do cateter, a verificação da localização adequada por meio das tecnologias disponíveis e a sua manutenção. O conjunto de medidas contribuem para minimizar a ocorrência eventos adversos e promove a segurança do paciente.

Esta revisão sumariza estratégias para reposicionar o cateter até a localização ideal: movimentação no membro do cateter (adução ou abdução do braço e flexão ou extensão do cotovelo); *flush* com solução fisiológica combinada com USG; tração manual do cateter e conduta expectante. Recomenda-se o uso de tecnologias não invasivas para o reposicionamento do PICC

em neonatos, especialmente para evitar uma nova punção, manipulação excessiva, o que contribui para a ocorrência de infecção e outras complicações.

Para segurança do uso prolongado do PICC, a verificação da localização é rotineira, normalmente por meio de radiografia. Há recomendação sobre o uso da ultrassonografia e do eletrocardiograma, para a confirmação em tempo real, evitando exposição à radiação. É relevante a inclusão do manuseio dessas tecnologias em capacitações de inserção do PICC.

Referências

1. Bahoush G, Salajegheh P, Anari AM, Eshghi A, Aski BH. A review of peripherally inserted central catheters and various types of vascular access in very small children and pediatric patients and their potential complications. *J Med Life*. 2021;14(3):298-309. doi: 10.25122/jml-2020-0011
2. Konstantinidi A, Sokou R, Panagioutounakou P, Lampridou M, Parastatidou S, Tsantila K, et al. Umbilical venous catheters and peripherally inserted central catheters: are they equally safe in VLBW infants? A non-randomized single center study. *Medicina (Kaunas)*. 2019;6;55(8):442. doi: 10.3390/medicina55080442
3. Thames Valley & Wessex Operational Delivery Networks. Guideline Neonatal Central Line: Nursing Care of Neonatal Central Lines [Internet]. 2019 [cited 22 Feb 2022]. 43 p. Available from: <https://southodns.nhs.uk/wp-content/uploads/2019/12/CVL-guideline-Dec-2019-Final.pdf>
4. Moreau NL. Vessel health and preservation: the right approach for vascular access [Internet]. Queensland (AU): Springer Open; 2019 [cited 05 Apr 2022]. Available from: <https://link.springer.com/content/pdf/10.1007%2F978-3-030-03149-7.pdf>
5. Chen H, Zhang X, Wang H, Hu X. Complications of upper extremity versus lower extremity placed peripherally inserted central catheters in neonatal intensive care units: a meta-analysis. *Intensive Crit Care Nurs*. 2020;56:102753. doi: 10.1016/j.iccn.2019.08.003
6. Prado NCC, Santos RSC, Almino RHSC, Lima DM, Oliveira SS, Silva RAR. Variables asociadas a eventos adversos en neonatos con catéter venoso central de inserción periférica. *Enferm Glob*. 2020;19(59):36-46. doi: 10.6018/eglobal.387451
7. Butler-O'Hara M, D'Angio CT, Hoey H, Stevens TP. An evidence-based catheter bundle alters central venous catheter strategy in newborn infants. *J Pediatr*. 2012;160(6):972-7.e2. doi: 10.1016/j.jpeds.2011.12.004
8. Emoli A, Cappuccio S, Marche B, Musarò A, Scoppettuolo G, Pittiruti M. Il protocollo 'ISP' (Inserzione Sicura dei PICC): un "bundle" di otto raccomandazioni per minimizzare le complicità legate all'impianto dei cateteri centrali ad inserimento periferico (PICC). *Assist Inferm Ric*. 2014;33(2):82-9. doi: 10.1702/1539.16813
9. Levit O, Shabanova V, Bizzarro M. Impact of a dedicated nursing team on central line-related complications in neonatal intensive care unit. *J Matern Fetal Neonatal Med*. 2020;33(15):2618-22. doi: 10.1080/14767058.2018.1555814
10. Safaee F, Kazemian M, Borimnejad L, Rasouli M. Effects of a care package on the shelf life and incidence of the infection of central peripheral venous catheter in the premature infants admitted to the NICU. *JCCNC*. 2020;6(4):231-8. doi: 10.32598/JCCNC.6.4.169.7
11. Bierlaire S, Danhaive O, Carkeek K, Piersigilli F. How to minimize central line-associated bloodstream infections in a neonatal intensive care unit: a quality improvement intervention based on a retrospective analysis and the adoption of an evidence-based bundle. *Eur J Pediatr*. 2021;180(2):449-60. doi: 10.1007/s00431-020-03844-9
12. Gorski LA, Hadaway L, Hagle ME, Broadhurst D, Clare S, Kleidon T, et al. Infusion therapy standards of

practice. 8th ed. *J Infus Nurs.* 2021;44:15:S1-S224. doi: 10.1097/nan.0000000000000396

13. Sharpe E, Kuhn L, Ratz D, Krein SL, Chopra V. Neonatal peripherally inserted central catheter practices and providers: Results from the neonatal PICC survey. *Adv Neonatal Care.* 2017;17(3):209-21. doi: 10.1097/ANC.0000000000000376

14. Sharpe EL. Repositioning techniques for malpositioned neonatal peripherally inserted central catheters. *Adv Neonatal Care.* 2010;10(3):129-32. doi: 10.1097/anc.0b013e3181dda089

15. Acun C, Baker A, Brown LS, Iglesia KA, Sisman J. Peripherally inserted central catheter migration in neonates: incidence, timing and risk factors. *J Neonatal Perinatal Med.* 2021;14(3):411-7. doi: 10.3233/npm-200684

16. Gupta R, Drendel AL, Hoffmann RG, Quijano CV, Uhing MR. Migration of central venous catheters in neonates: a radiographic assessment. *Am J Perinatol.* 2016;33(6):600-4. doi: 10.1055/s-0035-1570341

17. Nadroo AM, Glass RB, Lin J, Green RS, Holzman IR. Changes in upper extremity position cause migration of peripherally inserted central catheters in neonates. *Pediatrics.* 2002;110(1 Pt 1):131-6. doi: 10.1542/peds.110.1.131

18. Atmawidjaja RW, Abidin MABZ, Ismail IH. Cardiac tamponade: A rare but preventable complication of central venous catheter in neonates. *Med J Malays [Internet].* 2016 [cited 20 Apr 2022];71(3):147-8. Available from: <http://www.e-mjm.org/2016/v71n3/cardiac-tamponade.pdf>

19. Sneath N. Are supine chest and abdominal radiographs the best way to confirm PICC placement in neonates? *Neonatal Netw.* 2010;29(1):23-35. doi: 10.1891/0730-0832.29.1.23

20. Singh A, Bajpai M, Panda SS, Jana M. Complications of peripherally inserted central venous catheters in neonates: lesson learned over 2 years in a tertiary care centre in India. *Afr J Paediatr Surg.* 2014;11(3):242-7. doi: 10.4103/0189-6725.137334

21. Bashir RA, Callejas AM, Osiovič HC, Ting JY. Percutaneously inserted central catheter-related pleural effusion in a level iii neonatal intensive care unit: a 5-year review (2008-2012). *JPEN J Parenter Enteral Nutr.* 2017 Sep;41(7):1234-9. doi: 10.1177/0148607116644714

22. Cui Y, Liu K, Luan L, Liang P. Delayed cardiac tamponade diagnosed by point-of-care ultrasound in a neonate after peripherally inserted central catheter placement: a case report. *World J Clin Cases.* 2021;9(3):602-6. doi: 10.12998/wjcc.v9.i3.602

23. Zhang Y-H, Liu Y-F, Tong X-M, Lu D-F, Shi S. A clinical analysis of pericardial effusion caused by central venous catheterization in preterm infants. *Zhongguo Dang Dai Er Ke Za Zhi.* 2021 Mar;23(3):259-64. doi: 10.7499/j.issn.1008-8830.2011089.

24. Zhou L, Xu H, Liang J, Xu M, Yu J. Effectiveness of Intracavitary Electrocardiogram Guidance in Peripherally Inserted Central Catheter Tip Placement in Neonates. *J Perinat Neonatal Nurs.* 2017;31(4):326-31. doi: 10.1097/jpn.0000000000000264

25. Arunoday A, Zipitis C. Confirming longline position in neonates - survey of practice in England and Wales. *World J Clin Pediatr.* 2017;6(3):149-53. doi: 10.5409/wjcp.v6.i3.149

26. Oleti T, Jeeva Sankar M, Thukral A, Sreenivas V, Gupta AK, Agarwal R, et al. Does ultrasound guidance for peripherally inserted central catheter (PICC) insertion reduce the incidence of tip malposition? - a randomized trial. *J Perinatol.* 2019;39(1):95-101. doi: 10.1038/s41372-018-0249-x

27. Telang N, Sharma D, Pratap OT, Kandraj H, Murki S. Use of real-time ultrasound for locating tip position in neonates undergoing peripherally inserted central catheter insertion: a pilot study. *Indian J Med Res.* 2017;145(3):373-6. doi: 10.4103/ijmr.IJMR_1542_14

28. Kadivar M, Mosayebi Z, Ghaemi O, Sangsari R, Saeedi M, Shariat M, et al. Ultrasound and radiography evaluation of the tips of peripherally inserted central catheters in neonates admitted to the NICU. *Iranian J Pediatr.* 2020;30(6). doi: 10.5812/ijp.108416

29. Rossetti F, Pittiruti M, Lamperti M, Graziano U, Celentano D, Capozzoli G. The intracavitary ECG method for positioning the tip of central venous access devices in pediatric patients: results of an Italian multicenter study. *J Vasc Access*. 2015;16(2):137-43. doi: 10.5301/jva.5000281
30. Camargo PP, Kimura AF, Toma E, Tsunehiro MA. Localização inicial da ponta de cateter central de inserção periférica (PICC) em recém-nascidos. *Rev Esc Enferm USP*. 2007;42:723-8. doi: 10.1590/S0080-62342008000400015
31. Dornaus MFPS, Portella MA, Warth AN, Martins RAL, Magalhães M, Deutsch AD. Tamponamento cardíaco causado por cateter central de inserção periférica em recém-nascido. *Einstein (São Paulo) [Internet]*. 2011 [acesso em 2022 mar 03];9(3):391-3. Disponível em: <https://journal.einstein.br/pt-br/article/tamponamento-cardiaco-causado-por-cateter-central-de-insercao-periferica-em-recem-nascido>
32. Spencer TR. Repositioning of central venous access devices using a high-flow flush technique - a clinical practice and cost review. *J Vasc Access*. 2017;18(5):419-25. doi: 10.5301/jva.5000748
33. Mendes KDS, Silveira RCCP, Galvão CM. Revisão integrativa: método de pesquisa para a incorporação de evidências na saúde e na enfermagem. *Texto Contexto Enferm*. 2008;17(4):758-64. doi: 10.1590/S0104-07072008000400018
34. Jain A, McNamara PJ, Ng E, El-Khuffash A. The use of targeted neonatal echocardiography to confirm placement of peripherally inserted central catheters in neonates. *Am J Perinatol*. 2012;29(2):101-6. doi: 10.1055/s-0031-1295649
35. Katheria AC, Fleming SE, Kim JH. A randomized controlled trial of ultrasound-guided peripherally inserted central catheters compared with standard radiograph in neonates. *J Perinatol*. 2013;33(10):791-4. doi: 10.1038/jp.2013.58
36. Tauzin L, Sigur N, Joubert C, Parra J, Hassid S, Moulies ME. Echocardiography allows more accurate placement of peripherally inserted central catheters in low birthweight infants. *Acta Paediatr*. 2013;102(7):703-6. doi: 10.1111/apa.12245
37. Johnson KN, Thomas T, Grove J, Jarboe MD. Insertion of peripherally inserted central catheters in neonates less than 1.5 kg using ultrasound guidance. *Pediatr Surg Int*. 2016;32(11):1053-7. doi: 10.1007/s00383-016-3959-1
38. Ren XL, Li HL, Liu J, Chen YJ, Wang M, Qiu RX. Ultrasound to localize the peripherally inserted central catheter tip position in newborn infants. *Am J Perinatol*. 2021;38(2):122-5. doi: 10.1055/s-0039-1694760
39. Zaghoul N, Watkins L, Choi-Rosen J, Perveen S, Kurepa D. The superiority of point of care ultrasound in localizing central venous line tip position over time. *Eur J Pediatr*. 2019;178(2):173-9. doi: 10.1007/s00431-018-3269-9
40. Huang HC, Su LT, Liu YC, Chang HY, Ou-Yang MC, Chung MY, Chen FS, Chen CC, Chen IL. The role of ultrasonography for detecting tip location of percutaneous central venous catheters in neonates-a single-center, prospective cohort study. *Pediatr Neonatol [Internet]*. 2021 [acesso em 03 mar. 2022];62(3):265-270. doi: 10.1016/j.pedneo.2021.01.006
41. Grasso F, Capasso A, Pacella D, Borgia F, Salomè S, Capasso L, et al. Ultrasound guided catheter tip location in neonates: a prospective cohort study. *J Pediatr*. 2022;244:86-91.e2. doi: 10.1016/j.jpeds.2021.12.059
42. Rossi S, Jogeessaran KH, Matu E, Khan H, Grande E, Meau-Petit V. Point-of-care ultrasound for neonatal central catheter positioning: impact on X-rays and line tip position accuracy. *Eur J Pediatr*. 2022 May;181(5):2097-2108. doi: 10.1007/s00431-022-04412-z
43. Upadhyay J, Basu S, Srivastava Y, Digal KC, Shubham S, Grover R, et al. Agitated saline contrast to delineate central venous catheter position in neonates. *J Perinatol*. 2021;41(7):1638-44. doi: 10.1038/s41372-020-0761-7
44. Zhou LJ, Xua HZ, Xu MF, Hu Y, Lou XF. An accuracy study of the intracavitary electrocardiogram (ic-ecg) guided peripherally inserted central catheter tip placement among neonates. *Open Med (Wars)*. 2017;12:125-

30. doi: 10.1515/med-2017-0019

45. Ling Q, Chen H, Tang M, Qu Y, Tang B. Accuracy and Safety Study of Intracavitary Electrocardiographic Guidance for Peripherally Inserted Central Catheter Placement in Neonates. *J Perinat Neonatal Nurs.* 2019;33(1):89-95. doi: 10.1097/jpn.0000000000000389

46. Xiao AQ, Sun J, Zhu LH, Liao ZY, Shen P, Zhao LL, Latour JM. Effectiveness of intracavitary electrocardiogram-guided peripherally inserted central catheter tip placement in premature infants: a multicentre pre-post intervention study. *Eur J Pediatr.* 2020;179(3):439-46. doi: 10.1007/s00431-019-03524-3

47. Yang L, Bing X, Song L, Na C, Minghong D, Annuo L. Intracavitary electrocardiogram guidance for placement of peripherally inserted central catheters in premature infants. *Medicine (Baltimore).* 2019;98(50):e18368. doi: 10.1097/md.00000000000018368

48. Zhu LB, Liu L, Zhang TS, Zheng YT, Lu CY, Lu K, et al. A clinical study on the tip localization of peripherally inserted central catheter (PICC) guided by intracavitary electrocardiography in newborns: a randomised trial. *Transl Pediatr.* 2021;10(10):2409-17. doi: 10.21037/tp-20-370

49. Coit AK, Kamitsuka MD; Pediatrix Medical Group. Peripherally inserted central catheter using the saphenous vein: importance of two-view radiographs to determine the tip location. *J Perinatol.* 2005;25(10):674-6. doi: 10.1038/sj.jp.7211363

50. Chen IL, Ou-Yang MC, Chen FS, Chung MY, Chen CC, Liu YC, et al. The equations of the inserted length of percutaneous central venous catheters on neonates in NICU. *Pediatr Neonatol.* 2019;60(3):305-10. doi: 10.1016/j.pedneo.2018.07.01

51. Kim DY, Park HR. Estimating the insertion depth of a peripherally inserted central catheter in newborns using weight and gestational age measurements. *J Perinat Neonatal Nurs.* 2021;35(4):362-68. doi: 10.1097/JPN.0000000000000585

52. Tomazoni A, Kuerten RP, de Souza S, Pina JC, Dalcin CB. Effectiveness of a modified measurement of the peripherally inserted central catheter in newborns: a randomized study. *JAVA.* 2021;26(3):48-58. doi: 10.2309/JAVA-D-21-00002

53. Tomazoni A, Rocha PK, Pedreira MDLG, Rodrigues EC, Manzo BF, Santos LMD. Methods for measuring venous peripherally inserted central catheters in newborns. *Rev Bras Enferm.* 2021;75(2):e20210045. doi: 10.1590/0034-7167-2021-0045

54. Saul D, Ajayi S, Schutzman DL, Horrow MM. Sonography for Complete Evaluation of Neonatal Intensive Care Unit Central Support Devices: A Pilot Study. *J Ultrasound Med.* 2016;35(7):1465-73. doi: 10.7863/ultra.15.06104

55. Motz P, Arnim AVSA, Iyer RS, Chabra S, Likes M, Dighe M. Point-of-care ultrasound for peripherally inserted central catheter monitoring: a pilot study. *J Perinat Med.* 2019;47(9):991-6. doi: 10.1515/jpm-2019-0198

56. Tawil KA, Eldemerdash A, Hathlol KA, Laimoun BA. Peripherally inserted central venous catheters in newborn infants: malpositioning and spontaneous correction of catheter tips. *Am J Perinatol.* 2006;23(1):37-40. doi: 10.1055/s-2005-921330

57. Suell JV, Meshkati M, Juliano C, Groves A. Real-time point-of-care ultrasound-guided correction of PICC line placement by external manipulation of the upper extremity. *Arch Dis Child Fetal Neonatal Ed.* 2020;105(1):25. doi: 10.1136/archdischild-2019-317610

58. Doyle SC, Bergin NM, Young R, England A, McEntee MF. Diagnostic accuracy of ultrasound for localising peripherally inserted central catheter tips in infants in the neonatal intensive care unit: a systematic review and meta-analysis. *Pediatr Radiol.* 2022. doi: 10.1007/s00247-022-05379-7

59. Barone G, Pittiruti M, Biasucci DG, Elisei D, Lacobone E, Greca A, et al. Neo-ECHOTIP: A structured protocol for ultrasound-based tip navigation and tip location during placement of central venous access devices in neonates. *J Vasc Access.* 2022 Sep;23(5):679-688. doi: 10.1177/11297298211007703.

60. Moureau N, Dennis G, Ames E, Wei C. Electrocardiogram (EKG) guided peripherally inserted central catheter placement and tip position: results of a trial to replace radiological confirmation. *JAVA*. 2010;15(1):8-14. doi: 10.2309/java.15-1-3
61. Wang G, Guo L, Jiang B, Huang M, Zhang J, Qin Y. Factors influencing intracavitary electrocardiographic P-wave changes during central venous catheter placement. *PLoS One*. 2015;10(4):e0124846. doi: 10.1371/journal.pone.0124846
62. D'Andrea V, Pezza L, Prontera G, Ancora G, Pittiruti M, Vento G, et al. The intracavitary ECG method for tip location of ultrasound-guided centrally inserted central catheter in neonates. *J Vasc Access*. 2022;27;11297298211068302. doi: 10.1177/11297298211068302
63. Sharma PK, Singh SK. Venous access in neonates: our experience. *Int J Contemp Pediatr*. 2018;5(4):1571-5. doi: 10.18203/2349-3291.ijcp20182567
64. Nobre KSS, Cardoso MVLML, Rodrigues EC, Melo GM. Progression of peripherally inserted central catheter in hemiclavicular region of newborns. *Rev Rene*. 2020;21:e42980. doi: 10.15253/2175-6783.20202142980

Contribuições de autoria

1 – Básia Menezes Hagen

Enfermeira, Mestre - E-mail: basiamenezes@gmail.com

Concepção e desenvolvimento da pesquisa, redação do manuscrito; revisão e aprovação da versão final.

2 – Marineli Joaquim Meier

Enfermeira, Doutora - E-mail: mmarineli@ufpr.br

Concepção e desenvolvimento da pesquisa, redação do manuscrito; revisão e aprovação da versão final.

3 – Gabriela de Souza dos Santos

Autor Correspondente

Enfermeira, Mestre - E-mail: souza.s.gabriela@gmail.com

Concepção e desenvolvimento da pesquisa, redação do manuscrito; revisão e aprovação da versão final.

4 – Samantha Reikdal Oliniski

Enfermeira, Mestre - E-mail: saoliniski@gmail.com

Concepção e desenvolvimento da pesquisa, redação do manuscrito; revisão e aprovação da versão final.

5 – Everson Vando Melo Matos

Enfermeiro, Mestre - E-mail: everson.melo1@gmail.com

Revisão e aprovação da versão final.

Editora Científica Chefe: Cristiane Cardoso de Paula

Editora Associada: Rosane Cordeiro Burla de Aguiar

Como citar este artigo

Hagen BM, Meier MJ, Santos GS, Oliniski SR, Matos EVM. Technologies for maintenance of the PICC in neonates. *Rev. Enferm. UFSM*. 2023 [Access at: Year Month Day]; vol.13, e4: 1-24. DOI: <https://doi.org/10.5902/2179769270594>